LES DIVERS AS^^CTS DU SYNDROME SECONDAIRF ^OMPLIQUANT LES TRANSFUSIONS DE MOELLE OSSEUSE OU DE LEUCOCYTES ALLOGENIQUES CHEZ DES SUJETS ATTEINTS D'HEMOPATHIES MALIGNES *

G. MATHE, L. SCHWARZENBERG, M.J. de VRIES **, J.L. AMIEL, A. CATTAN, M. SCHNEIDER, J.L. BINET, M. TUBIANA, C. LALANNE, V. SCHWARZMAN et R. NORDMANN.

(Institut de Cancérologie et d'Immunogénétique***, et Service d'Hématologie de l'Institut Gustave Roussy****).

Notre expérience des transfusions de moelle osseuse allogénique chez l'Homme après irradiation totale à dose létale, qui porte sur 19 essais (Mathé et coll., 1959 (1,2), 1960 (3), 1963 (4), 1964 (5), 1965 (6)), a montré la réalité de la greffe de ce tissu dans notre espèce comme dans les autres espèces animales étudiées au laboratoire, Souris (Barnes et coll., 1957 7,8) Van Bekkum et Vos, 1957 (9) ; Cole, 1959 (10)), Rat (Balner, 1963, (11) ; Balner et coll., 1964 (12)), Lapin (Porter, 1960 (13,14,15)), Chien (Thomas et coll., 1959 (16)), Singe (deVries et coll., 1961 (17) ; Grouch et coll., 1961 (18) ; Mathé et Amiel, 1962 (19)). Mais elle a également montré que cette greffe se .....

---

* Travail accompli grâce à l'aide de l"European Office, Aerospace Research", contrat n° 61 (052) 816.

** Institut de Radiobiologie TNO, Rijswijk, Hollande.

*** INSERM et Association Claude-Bernard, Hôpital Paul-Brousse, 14 Avenue Paul-Vaillant-Couturier, Villejuif, Seine.

**** 16 bis, Avenue Paul-Vaillant-Couturier, Villejuif, Seine.

compliqué chez l'Homme, comme dans les autres espèces, d'un syndrome secondaire de gravité variable, mais fréquemment sévère, véritable pierre d'achoppement à l'utilisation courante de la greffe de moelle osseuse allogénique en thérapeutique humaine (Mathé, 1959 (20), 1961 (21), 1962 (22) ; Mathé et coll., 1959 (1, 2) ; 1960 (3) ; 1963 (4) , 1964 (5) 23), 1965 (6)).

Notre expérience des transfusions de leucocytes concerne ~~26~~ 30 essais (Schwarzenberg, 1964) (24) : ~~cinq~~ six se sont compliquées de manifestations semblables à celles qui caractérisent le syndrome secondaire à la greffe de moelle osseuse allogénique.

Nous nous proposons de rassembler dans le présent travail tous les cas de ce syndrome que nous avons observés, d'en analyser les divers aspects, de les comparer entre eux et avec ceux décrits dans les autres espèces animales.

I. METHODES

A. Transfusion de moelle osseuse allogénique après irradiation totale chez les leucémiques.

14 sujets atteints de leucémie aiguë lymphoblastique ont été l'objet de tels essais : dans 3 cas, la greffe n'a pas pris et les patients sont morts d'aplasie myélo-lymphoïde due à l'irradiation ; dans 9 cas, parallèlement à la prise de la greffe est apparu un syndrome secondaire ; dans un cas la greffe n'a pas pris, mais la malade a pu être restaurée par la moelle osseuse de sa soeur jumelle monozygote ; dans un autre cas, la prise de la greffe ne s'est pas accompagnée des signes majeurs du syndrome secondaire.

Les conditions de l'irradiation et de la transfusion de la moelle osseuse ont été respectivement décrites dans d'autres publications (Mathé et coll., 1959 (1, 2), 1960 (3), 1963 (4) ; Lalanne et Surmont, 1962 (25)) ; les premières sont résumées au tableau I.

Le traitement symptomatique a été dirigé par les indications données au tableau II, adaptées au problèmes particuliers posés à chaque moment par les patients.

B. Transfusions de leucocytes.

1) Transfusion à une radio-chimère hématopoïétique de leucocytes du donneur dont il est tolérant.

Un sujet atteint de leucémie aiguë lymphoblastique et qui reçut après une irradiation totale, une transfusion de moelle osseuse de six donneurs, devint tolérant à celle de l'un d'entre eux. Six mois après l'irradiation, dans le but d'accentuer la réaction du greffon contre l'hôte (afin d'augmenter son éventuel effet anti-leucémique), le patient reçut en l'espace de trois semaines, 4 injections de leucocytes prélevés dans le sang périphérique du donneur auquel il était tolérant (au total : $1,63.10^8$ leucocytes).

2) Transfusion de leucocytes de patients atteints de leucémie myéloïde chronique à des sujets atteints de leucémie ou d'hématosarcome compliquée d'aplasie myélo-lymphoïde.

Trente ~~Vingt-six~~ malades atteints de leucémie ou d'hématosarcome compliqué d'aplasie myélo-lymphoïde ont été l'objet de transfusions de globules blancs prélevés dans le sang périphérique de patients porteurs de leucémie myéloïde chronique : dans six ~~cinq~~ cas, ces transfusions ont été

TABLEAU I

Les conditions de l'irradiation appliquée avant la transfusion de la moelle osseuse

1) PATIENTS SOUMIS A UNE IRRADIATION PAR UNE SOURCE UNIQUE DE CO-60

ENT	Date d'irradiation		Doses tissulaires en rads								Dose tissulaire moyenne (estimation)		REMARQUES
			ABDOMEN		THORAX		TETE		PIEDS		Ensemble du corps sauf abdomen	Abdomen	
	1ère	2ème	Min.	Max.	Min.	Max.	Min.	Max.	Min.	Max.			
D.V.	12.1.59	13.1.59	760	870	850	910	820	920	870	920	870	820	
V.L.	13.2.59	14.2.59	380	460	430	480	390	430	450	490	875	820	
			Doses mesurées partiellement										
E.D.	8.6.59	9.6.59	800	840	950	1050	850	950	950	1030	950	820	En outre, 220 r ont été distribués sur une adénopathie cervicale gauche sur un champ de 4 x 7 cm

2) [illegible]

Patient	Date et dose d'irradiation par séquence 1ère	2ème	Dose tissulaire instantanée (rad/ min)	Temps total d'exposition	Dose tissulaire totale abdomen compris (rads)	Etalement (heures)	Remarques
P.M.	4.6.62 350r	5.6.62 400r	5,2	152'	750	25	A reçu le 29.5.62, 50 ℄ "in toto"
N.P.	16.10.62 400r	17.10.62 400r	5,8	138'	800	25	
B.F.	4.2.63 400r	5.2.63 400r	5,2	154'	800	26	
B.B.	17.4.63 400r	18.4.63 400r	4,76	168'	800	24	
J.L.C.	4.12.63 400r	5.12.63 400r	4,56	175'	800	35	
D.F.	6.2.64 400r	7.2.64 400r	4,43	180'	800	25	
P.P.	6.2.64 400r	7.2.64 400r	4,48	178'	800	22	
J.P.G.	27.4.64 413r	28.4.64 380r	4,20	188'	793	24	

TABLEAU II

Les mesures du traitement symptomatique et leurs indications pendant l'aplasie induite par l'irradiation et le syndrome secondaire

Indications	Mesures
Anémie (Nombre d'hématies < 2.10)	Transfusion de sang.
Thrombocytopénie (Nombre de plaquettes $< 10^5$)	a) Acide ε-amino-caproïque b) Transfusions de thrombocytes c) Δ-1-cortisone si les traitements ci-dessus sont inefficaces.
Leucopénie	
a) Température normale	a) Maintien du malade en appartement aseptique (irradiation U.V., air filtré et pressuré ; aliments et objets stérilisés ...). b) γ globulines. c) Nystatine. d) Antibiotique antibactérien si un germe pathogène est décelé.
b) Avec fièvre	
1. Culture positive avec signes d'infection	Antibiotique (selon l'antibiogramme).
[illegible]	[illegible]
[illegible]	Nystatine.

suivies de l'apparition de complications rappelant étroitement les manifestations du syndrome secondaire qui complique la greffe de moelle osseuse allogénique. Les conditions de ces transfusions sont résumées au tableau III.

II. OBSERVATIONS

A. Le syndrome secondaire après greffe de moelle osseuse.

1) Résumés d'observations antérieurement publiées

Cinq observations ne seront que brièvement résumées au tableau IV, puisqu'elles ont fait l'objet de publications antérieures(Mathé et coll., 1959(1.2) 1960(3) 1963(4) 1964(5) 1965(6)) auxquelles nous renvoyons pour les détails.

2) Observations inédites

Nous donnons ici le résumé de 5 observations concernant des essais de greffe de moelle osseuse allogénique au cours desquels sont apparus des signes quelconques de syndrome secondaire; plus deux observations qui concernent les échecs de la greffe ,au cours desquels le patient n'a pas présenté la moindre manifestation de syndrome secondaire seront aussi rapportées: a) l'une d'elles (N.P.), car la moelle osseuse administrée dans son cas a été conservée pendant deux heures à 37°, un travail expérimental (Mathé et coll., 1963 (26), Amiel et Mathé 1963 (27) nous ayant révélé que ce traitement des cellules réduit la fréquence du syndrome secondaire ; b) l'autre concerne un échec de la greffe et s'ajoute à titre de témoin à nos cas F.B. (Mathé et coll., 1959)(2) et PF. (Mathé et coll. 1959)(3) antérieurement publiés.

a) P.M., 28 ans, étudiant en droit, était atteint de leucémie aiguë lymphoblastique depuis juillet 1961. La première phase évolutive avait ét traitée par la Δ-1-cortisone (60 mg par jour) associée à la mercapto-6-purine (150 mg par jour). Une rémission apparemment complète avait été obtenue, pendant la durée de laquelle le patient avait reçu 50 mg de mercapto-6-purine par jour. En avril 1962, l'examen de la moelle osseuse révélait la présence de 39% de lymphoblastes et de 5% de monoblastes. Une cure de leurocristine fut inefficace. Le 15 mai, le nombre des lymphoblastes dans la moelle osseuse était de 90%.

Sur les instances du malade, un essai de greffe de moelle osseuse allogénique après irradiation totale était décidée. Après une première irradiation totale de 50 rads, le 30 mai 1962, l'irradiation totale de 750 rads fut effectuée en deux séances les 4 et 5 juin. Le jour suivant l'irradiation, le malade reçut une transfusion de moelle osseuse prélevée sur sa femme, dont le phénotype érythrocytaire et les antigènes leucocytaires s'étaient révélés très proches (tableau V) : 425 cm3, soit 8.10^9 cellules nucléées. Le 10 juin, 4 jours après la transfusion, la température s'éleva à 39°, en même temps qu'apparaissaient des hémorragies : gingivorragies, pétéchies. Une seconde transfusion de moelle osseuse du même donneur fut effectuée une semaine plus tard, le 13 juin : 225 cm3 soit 4.10^9 cellules nucléées.

Cette deuxième injection fut suivie d'une éruption papuleuse qui devint vite prurigineuse, confluente, surtout marquée dans le dos, mais ne respectant aucun territoire cutané, et réalisant, le 16 juin, une véritable érythrodermie. En même temps, apparaissaient une anorexie rapidement totale, une diarrhée liquide importante, atteignant 7 selles

TABLEAU V

1) Phénotypes érythrocytaires de P.M. et de son donneur.

P.M. A_2, M/S, P_1, CCDee, K-, Kp (a-), Le (a-b+), Fy (a-), Jk (a+)

Epouse A_1, N/S, P_1, CCDee, K-, Kp (a-), Le (a-b-), Fy (a+), Jk (a-)

2) Antigènes leucocytaires de P.M. et de son donneur.

	Identités		Différences	
P.M.	+	-	+	-
Epouse	+	-	-	+
	4	38	2	3
	42 fois identiques		5 fois différents	

par jour, dans lesquelles les coprocultures répétées mettaient en évidence une flore banale et que n'influença aucune antibiothérapie. Ce syndrome secondaire, apparu le 11 juin, s'aggrava progressivement ; des hémorragies gingivales, cutanées, digestives, avec meelena et hématémèse, s'y associèrent. Enfin, la dégradation de l'état général fut rapide et délirante ; le 16 juin, 10 jours après la première injection de moelle, alors que l'éruption cuivrée était généralisée, apparurent des troubles sphinctériens, une polypnée et un hoquet ; le malade mourut le 19 juin au matin, malgré l'antibiothérapie massive, la correction des désordres hydroélectrolytiques, les transfusions de sang irradié, les corticoïdes à fortes doses.

L'autopsie révéla la cause immédiate du décès : la rupture d'une varice oesophagienne et de multiples plaques d'infarcissement au niveau des poumons. La moelle osseuse montrait un début de régénération, surtout nette pour l'érythropoïèse. L'aplasie lymphoïde était généralisée: on n'observait aucun ganglion dans les régions cervicale, médiastinale, abdominale, pelvienne. Dans deux petits ganglions para-aortiques, l'aplasie du tissu lymphoïde était quasi-totale ; on ne notait que des cellules réticulaires et histiocytaires. Cette aplasie lymphoïde se retrouvait dans la rate, qui était le siège d'une sclérose et d'une congestion de la pulpe, dans l'iléon d'où tout follicule lymphoïde avait disparu, dans le rectum, d'où la sous muqueuse n'était plus faite que de tissu conjonctif sans aucun élément figuré. Le foie (1500g) était le siège d'une stéatose diffuse, mais surtout centro-lobulaire, avec quelques petits foyers de nécrose au parenchyme. La peau, n'a pu être prélevée.

b) N.P., 6 ans et demi, était atteinte de leucémie aiguë lymphoblastique depuis décembre 1961. Un traitement par la Δ -1- cortisone (40 puis 100 mg par jour) avait permis d'obtenir une rémission complète pendant laquelle l'enfant était demeurée sans traitement. Elle avait reçu au début de sa maladie cinq transfusions de sang, soit 625 cm3. En octobre 1962, s'amorça une nouvelle phase évolutive : l'hémogramme était normal (3 775 000 hématies par mm3, 5 700 leucocytes par mm3 dont 3200 polynucléaires, 240 000 thrombocytes par mm3), mais la moelle osseuse contenait 14 % de lymphoblastes, et l'on notait à l'examen clinique une adénopathie inguinale bilatérale.

L'irradiation totale eut lieu les 16 et 17 octobre 1962 : 400 rads furent administrés en 100 minutes le premier jour, en 90 minutes le second. La première séance fut bien tolérée ; la deuxième fut suivie de quelques vomissements. Les jours qui suivirent, l'état général fut satisfaisant, en dehors d'une tachycardie variant de 90 à 120. Le 23 octobre, 8 jours après l'irradiation, la moelle était aplasique et le sang périphérique contenait par mm3 : 3.10^6 érythrocytes, 780 leucocytes, dont 400 polinucléaires, et 150 000 thrombocytes ; les réticulocytes avaient disparu. On injecta à la malade, par voie veineuse, la moelle osseuse de cinq donneurs du sexe masculin, dont les phénotypes érythrocytaires sont indiqués au tableau VI. Cette ~~malade~~ moelle osseuse fut préalablement conservée pendant deux heures à 37°. On transfusa 1360 cm3 soit 28.10^9 cellules nucléées, et l'on retira 1200 cm3 de sang par saignée

Les jours suivants, l'enfant présenta une fièvre presque permanente à 40°, une tachycardie à 120, un muguet buccal, des selles diarrhéiques assez abondantes et quelques signes hémorragiques (épistaxis, pété-

TABLEAU VI

Phénotypes érythrocytaires de N.P. et de ses donneurs

N.P.	♀		O, MN/ss, P_2, ccDEe, K-, Le (a-b+), Fy (a+), JK (a+)
A.G.	♂		O, N/ss, P_1, CcDEe, K-, Le (a-b-), Fy (a-), Jk (a+)
P.C.	♂		O, MN/S, P_2, CcDee, K-, Le (a+b-), Fy (a+), Jk (a+)
P.E.	♂		O, M /S, P_2, CcDEe, K-, Le (a-b+), Fy (a+), Jk (a-)
R.P.	♂	(père)	O, N/S, P_2, CcDEe, K-, Le (a-b+), Fy (a+), Jk (a+)
M.P.	♀	(soeur)	O, MN/ss, P_2, ccDEe, K-, Le (a-b+), Fy (a+), Jk (a+)

chies sur le thorax, ecchymoses gingivales), contre lesquels on lutta par des transfusions de plaquettes quotidiennes. Le 29 octobre, 14 jours après l'irradiation, 7 jours après la transfusion de la moelle, il n'existait dans le sang aucun signe de restauration ; 1 880 000 hématies par mm3 ; 90 leucocytes et 28 000 thrombocytes par mm3 ; on ne comptait aucun réticulocyte sur 10 000 éléments. Mais un myélogramme révéla que, si la moelle osseuse était pauvre, elle n'était pas aplasique : 19 % d'éléments granulocytaires (myéloblastes, promyélocytes), 8 % d'érythroblastes : quelques rares mégacaryoblastes. Les jours suivants, la température s'abaissait, oscillait autour de 38° ; la diarrhée s'atténuait, les signes hémorragiques disparaissaient, l'anémie se réparait sous l'effet de transfusions de sang ; mais le muguet se généralisa aux muqueuses buccales et nasales : on le traita par l'amphotéricine en application locales.

Le 5 novembre, au 14 ème jour après l'injection de moelle, l'état général s'altérait à nouveau : la température s'élevait à 40°, l'asthénie était intense et l'enfant s'alimentait difficilement. La pancytopénie périphérique persistait, et la moelle était à nouveau aplasique. Devant l'aggravation de l'état clinique et hématologique, on fut conduit à transfuser la moelle de la soeur jumelle monozygote. L'étude des phénotypes érythrocytaires et salivaires et celle des groupes sériques confirmèrent qu'il s'agissait de vraies jumelles ; l'étude des antigènes leucocytaires (Dr. J. Dausset) seule, fut en discordance, révélant 44 identités et 3 différences. Le 7 novembre, 16 jours après la première transfusion de moelle allogénique, on injecta à l'enfant 283 cm3 de moelle, soit 10.10^9 cellules nucléées. Les jours qui suivirent

furent difficiles. La température ne dépassa pas 39°, mais l'enfant dormait mal ; le muguet buccal s'accompagnait d'une hypersialorrhée et d'une dysphagie intenses ; la souffrance rendait l'alimentation impossible. On lui administra 25 mg de Δ -1-cortisone par jour. Le 12 novembre cinq jours après l'injection de moelle isogénique, on put observer sur le myélogramme quelques cellules souches (promyélocytes et érythrocytes), traduisant le début de la restauration myéloïde. Le 17 novembre, la température était à 37°2. Le 20 novembre, commença une crise réticulocytaire : 35 000 par mm3, 10 500 le 22 novembre, 340 000 le 24 novembre. Le 30 novembre, hémogramme et myélogramme étaient normaux. L'enfant sortait de la chambre stérile le 3 décembre, 48 jours après y être entré en rémission hématologique complète. Elle présenta pendant quelques jours une fièvre à 38° sans aucune explication clinique.

Des greffes de peau des différents donneurs furent effectuées au 19 ème jour, toutes les greffes de peau des donneurs allogéniques étaient éliminées (celles de deux donneurs, dont le père de l'enfant, attendront le 17 ème jour pour être nécrosées) : la greffe de peau de sa soeur jumelle était en parfait état et le demeura. Les leucocytes (polynucléaires et mononucléaires) étaient du sexe féminin.

L'état hématologique demeura normal jusqu'au 30 avril ; à cette date, le myélogramme révéla la présence de 26 lymphoblastes pour 100 éléments. Le 28 mai, la moelle osseuse était envahie de lymphoblastes on était au septième mois après l'irradiation. L'enfant mourrait le 9 juillet 1963, neuf mois après l'irradiation.

c) B.F., 5 ans, était atteinte de leucémie aiguë lymphoblastique

depuis juin 1962. Un premier traitement par la Δ-1-cortisone (50 mg par jour), poursuivi pendant deux mois, n'entraina pas de rémission. Durant cette période, la malade avait reçu trois transfusions de sang. Un traitement par la leurocristine (1 mg puis 2 mg par semaine) fut entrepris en août 1962 : il comporta en tout dix injections ; le 14 novembre, la malade était en rémission apparemment complète ; un traitement d'entretien comporta l'administration de mercapto-6-purine (50 mg par jour).

L'enfant avait une soeur jumelle dizygote ; leurs groupes érythrocytaires et leucocytaire sont indiqués au tableau VII. Le 8 janvier 1963, B.F. fut hospitalisée pour un essai de greffe de moelle osseuse de cette soeur. Avant l'irradiation, l'hémogramme donna les résultats suivants : érythrocytes, 2 650 000 par mm3, dont 10 000 réticulocytes ; leucocytes, 3 680 par mm3, dont 52 % de polynucléaires ; thrombocytes, 350 000 par mm3. La moelle osseuse était pauvre mais ne contenait pas de formes anormales. L'irradiation fut effectuée en deux séances, les 4 et 5 février 1963, à l'aide de deux sources de Cobalt-60. Le 12 février l'hémogramme était le suivant : érythrocytes, 1 950 000 par mm3 ; absence totale de réticulocytes : leucocytes, 170 par mm3, ~~[illegible]~~ dont 60 polynucléaires : lymphocytes, 110 par mm3 ; thrombocytes, 150 000 par mm3. La moelle osseuse était aplasique. Le 13 février, l'enfant reçut une transfusion de moelle osseuse prélevée chez sa soeur jumelle (476 cm3 soit $1,1.10^{10}$ cellules nucléées). L'injection fut couplée avec une exanguino-transfusion de 400 cm3. Elle fut bien tolérée. La cytopénie se compléta ; le taux des thrombocytes était à 48 000 par mm3 le 15 février ; à partir de cette date, l'enfant reçut chaque jour une transfusion de plaquettes.

TABLEAU VII

1) Phénotypes érythrocytaires de B.F. et de son donneur.

B.F. O, N/Ss, P_1, CcDee, K-, Kp^a-, Le (a+b-), Fy (a+), Jk (a+)

Soeur jumelle dizygote O, MN/ss, P_2, CcDee, K-, Kp^a-, Le (a-b-), Fy (a-), Jk (a+)

2) Antigènes leucocytaires de B.F. et de son donneur.

	Identités		Différences	
B.F.	+	-	+	-
Soeur jumelle dizygote	+	-	-	+
	3	36	2	5
	39 fois identiques		7 fois différents	

L'état demeura stationnaire jusqu'au 17 février, date à laquelle une aggravation brusque se produisit ; la température monta à 39° tandis qu'une éruption érythémateuse, violacée par plaques, et des troubles digestifs (diarrhée, anorexie absolue, vomissements) apparaissaient). L'examen ne décelait qu'une candidose buccale ; les coprocultures ne révélaient qu'une flore banale ; les hémocultures étaient négatives ; il n'y avait pas de germes dans les urines. Malgré un traitement symptomatique intensif (correction des désordres hydro-électrolytiques, antibiotiques), l'état général s'aggrava rapidement ; le 18 février, l'enfant tomba dans un tuphos profond. Le 19, la température était à 41° ; l'éruption s'intensifia et devint purpurique. L'aplasie périphérique était toujours totale : érythrocytes, 2 800 000 par mm3 ; leucocytes, 260 par mm3 dont 120 polynucléaires ; thrombocytes, 8000. Cependant, une ponction osseuse, faite le même jour, soit 15 jours après l'irradiation et 6 jours après la transfusion de moelle montrait un début de restauration myéloïde et de nombreuses cellules hyperbasophiles : cellules réticulaires, 4 % ; série granulocytaire, 20,5 % (myéloblastes, 1,5 ; promyélocytes neutrophiles, 3 ; myélocytes neutrophiles, 5,5 ; métamyélocytes neutrophiles, 2,5 ; polynucléaires éosinophiles, 1,5) ; série érythroblastique, 6 % (érythroblastes basophiles, 0,5 ; érythroblastes polychromatiques, 2,5 ; érythroblastes acidophiles, 3) ; série non myéloïde, 73,5 % dont : plasmocytes, 3,5 ; cellules hyperbasophiles 28,5 %. Le 20 février, l'enfant mourait dans un brusque collapsus cardio-vasculaire. L'autopsie montra un début de régénération myéloïde, des poumons oedématiés, des hémorragies pétéchiales de la muqueuse intestinale. La peau présentait une éruption généralisée, avec hyperkératose folliculaire, dyskératose généralisée, par endroit des cellules basales vacuolisées, une infil-

tration de l'épiderme par des lymphocytes. Il existait dans le foie des foyers isolés de nécrose cellulaire (fig. 7). Dans le colon et l'intestin grêle, on notait la désintégration des cryptes, les cryptes intestinales étaient par plages, complètement disparues (fig. 11). Infiltration diffuse de la muqueuse par des lymphocytes (fig. 12).

d) P.P., 7 ans, était atteint de leucémie aiguë lymphoblastique depuis juin 1963. Un traitement associant la Δ-1-cortisone (40 mg par jour) et la mercapto-6-purine (50 mg) n'avait pas permis d'obtenir une rémission lorsque l'enfant, qui habitait la Réunion arriva à Paris en Décembre 1963. Le sang périphérique contenait 280 lymphoblastes par mm3 ; l'examen clinique montrait des adénopathies inguinales et cervicales bilatérales, une hépatomégalie, une splénomégalie, et l'examen radiologique du médiastin montrait une volumineuse opacité polycyclique latéro-trachéale droite. Pendant un mois, l'enfant reçut 100 mg de Δ-1- cortisone par jour, jusqu'au 16 janvier 1964, et, devant l'absence d'efficacité notable de celle-ci de la leurocristine pendant 15 jours (2 mg par semaine). Le 2 février, il n'existait aucune amélioration clinique ; les adénopathies et la rate avaient nettement augmenté de volume. A noter que le malade n'avait jamais reçu de transfusion de sang.

L'irradiation fut précédée par l'administration pendant 4 jours de méthyl-nitro-imidazolyl-mercaptopurine (150 mg). Elle eut lieu les 6 et 7 février 1964; 800 rads furent administrés, à l'aide de deux sources de Cobalt 60. Le 14 février, 8 jours après l'irradiation, la moelle était désertique, et le sang périphérique contenait 2 800 000

hématies, 285 leucocytes, dont 75 polynucléaires par mm3. On injecta 2000 cm3 de moelle osseuse contenant 50.10^9 cellules nucléées provenant de 6 donneurs différents, sans aucun lien de parenté avec l'enfant dont les phénotypes érythrocytaires sont indiqués au tableau VIII ; 1700 cm3 de sang furent soustraits ; on administra le même jour 150 mg de Δ-1-cortisone. Les deux jours suivants, l'enfant était fatigué, mais apyrétique. Le 17 février, la température remonta à 39°. Le 19 février apparut une angine nécrotique. L'enfant était anorexique, fébrile (39°), mais l'état clinique demeurait satisfaisant ; le foie n'était plus perceptible, mais la rate débordait les fausses côtes de 5 cm. Le 24 février, 15 jours après l'irradiation, 7 jours après l'injection de moelle, apparurent une polypnée à 38/mn, une hyperthermie à 40°2, une toux avec crachats, signes d'une broncho-pneumonie. Une hémoculture montra la présence de staphylocoques sensibles à la kanamycine et à la novobiocine. La moelle était très pauvre ; avec 8 granulocytes pour 100 éléments. La semaine qui suivit, du 24 février au 1er mars, le traitement associa oxygénothérapie, antibiothérapie intensive et corticothérapie. L'enfant présenta quelques pétéchies, malgré des transfusions quotidiennes de thrombocytes et l'administration d'acide ε-amino-caproïque. Le 1er mars, une crise d'oedème aigu pulmonaire (avec hypertension à 18-11 et râles dans les deux champs pulmonaires) put être jugulée. Le 2 mars apparut une hépatomégalie atteignant l'ombilic. Le sérum prit une teinte verdâtre, les urines ne montrant ni pigments, ni sels biliaires. Le 3 mars, 24 jours après l'irradiation, 17 jours après l'injection de moelle, l'enfant mourut après une crise convulsive, dans un tableau hémorragique (moelena, épistaxis, purpura).

TABLEAU VIII

1) Phénotypes érythrocytaires de P.P. et de ses donneurs

P.P. ♂ A_1, N/ss, P_1, CcDee, K-, Le (a-b-), Fy (a+), Jk (a-), Lu (a+)

S.C. ♀ A_1, M /ss, P_2, ccDEe, K+, Le (a+b-), Fy (a-), Jk (a+), Lu (a-)

M.G. ♀ A_1, N/S , P_1, CcDee, K-, Le (a-b-), Fy (a+), Jk (a-), Lu (a-)

F.M. ♂ A_1, MN/ss, P_1, CcDee, K-, Le (a+b-), Fy (a+), Jk (a+), Lu (a-)

S.G. ♀ A_1, N/S , P_1, CcDee, K-, Le (a+b-), Fy (a-), Jk (a-), Lu (a+)

M.R. ♂ A_1, MN/ss, P_1, CcDee, K-, Le (a-b-), Fy (a+), Jk (a-), Lu (a-)

F.M. ♀ A_1, N/S , P_1, ccDEe, K-, Le (a-b-), Fy (a-), Jk (a-), Lu (a-)

2) Antigènes leucocytaires de P.P. et de ses donneurs.
(N'ont pu être établies que les identités et les différences entre trois donneurs et le receveur).

	IDENTITES		DIFFERENCES	
P.P.	+	-	+	-
M.G.	+	-	-	+
	7	6	21	0
	13 fois identiques		21 fois différents	
P.P.	+	-	+	-
S.C.	+	-	-	+
	1	6	21	0

S.C. ♀ A_1, N/SS, P_1, [illegible]

M.G. ♀ A_1, N/S , P_1, CcDee, K-, Le (a-b-), Fy (a+), Jk (a-), Lu (a-)

F.M. ♂ A_1, MN/ss, P_1, CcDee, K-, Le (a+b-), Fy (a+), Jk (a+), Lu (a-)

S.G. ♀ A_1, N/S , P_1, CcDee, K-, Le (a+b-), Fy (a-), Jk (a-), Lu (a+)

M.R. ♂ A_1, MN/ss, P_1, CcDee, K-, Le (a-b-), Fy (a+), Jk (a-), Lu (a-)

F.M. ♀ A_1, N/S , P_1, ccDEe, K-, Le (a-b-), Fy (a-), Jk (a-), Lu (a-)

2) **Antigènes leucocytaires de P.P. et de ses donneurs.**

(N'ont pu être établies que les identités et les différences entre trois donneurs et le receveur).

	IDENTITES		DIFFERENCES	
P.P.	+	-	+	-
M.G.	+	-	-	+
	7	6	21	0
	13 fois identiques		21 fois différents	
P.P.	+	-	+	-
S.C.	+	-	-	+
	[illegible] identiques		17 fois différents	
P.P.	+	-	+	-
F.M.	+	-	-	+
	13	5	15	1
	18 fois identiques		16 fois différents	

alors que le myélogramme, pauvre, montrait 9 granulocytes par mm3.

La vérification anatomique montra des foyers confluents de broncho-pneumonie avec lésions oedémateuses, un oedème cérébral, des lésions de stéatose hépatique, et, dans le médiastin, une volumineuse masse ganglionnaire tumorale. L'autopsie confirma l'oedème pulmonaire, accompagnant des embolies de graisse et fragments osseux. L'infiltration de la moelle osseuse, de la rate, des ganglions mésentériques et des espaces portes par des cellules immatures, avec de nombreuses mitoses, témoignaient d'une reprise du processus leucémique. La moelle osseuse présentait un début de régénération avec quelques éléments myéloïdes. La peau se caractérisait par une atrophie de l'épiderme, une hyperkératose folliculaire, une lipo dys- kératose, une infiltration lympho-histiocytaire de l'épiderme ; le colon, par une dégénérescence des cryptes intestinales légère, mais diffuse ; le foie, par une infiltration graisseuse et la dégénérescence des cellules hépatiques.

e) D.F., 11 ans, était atteinte de leucémie aiguë lymphoblastique depuis octobre 1963. Un traitement par la Δ-1-cortisone (60 mg par jour) entraina une rémission complète en janvier 1964; au cours de cette période, des douleurs extrêmement violentes de la colonne dorso-lombaire avaient immobilisé l'enfant. La malade n'avait jamais reçu de transfusions de sang.

L'irradiation (800 rads) eut lieu les 6 et 7 février 1964, précédée par l'administration, pendant 4 jours, de méthyl-nitro-imidazolyl-mercaptopurine (150 mg par jour). Les jours qui suivirent, l'état du malade était bon, mais une angine érythémato-pultacée entraina la prescription d'antibiotiques le 10 février, alors que le sang montrait 420 leucocytes dont 240 polynucléaires par mm3, 3 250 000 éry-

throcytes et 250 000 thrombocytes par mm3. Le 12 février, 5 jours après l'irradiation, on transfusa la moelle pasmase de six donneurs n'ayant aucun lien de parenté avec la malade, dont les phénotypes érythrocytaires et leucocytaires sont indiqués au tableau IX : 2000 cm3, soit 57.10^9 cellules nucléées ; l'injection fut couplée avec une exsanguino-transfusion de 1700 cm3 de sang ; enfin, d'opération, la température était à 37°8. On administra, au moment de l'injection de moelle, 200 mg de Δ-1-cortisone. Dès le lendemain, la fièvre oscilla entre 40° et 38°, entrainant la prescription d'antibiotiques.

Trois jours plus tard, l'état général s'améliora un peu, mais quelques troubles digestifs apparurent ; selles diarrhéiques, vomissements bilieux, tandis que la fièvre persistait ; on trouva du citrobacter dans les urines et les fécès. Le 20 février, 8 jours après la transfusion de la moelle, l'enfant allait mieux : température à 37° ; mais apparaissait dans la gorge un muguet : les jours qui suivirent, l'enfant vomit fréquemment ; on pouvait noter une desquamation au niveau des bras, des jambes, de la partie basse de l'abdomen, elle demeurait fébrile. Une hémoculture montra la présence dans le sang de staphylocoques sensibles à la flabelline et à la novobiocine.

Le 24 février, 17 jours après l'irradiation, 12 jours après la transfusion de cellules médullaires, la moelle pauvre contenait 11 % de granulocytes neutrophiles, et 12 % d'érythroblastes. L'hémogramme montrait 2.10^6 érythrocytes par mm3, 470 leucocytes dont 80 polynucléaires et 78 000 thrombocytes (on transfusait quotidiennement des suspensions de thrombocytes). Une crise de tachycardie avec hépatomégalie, suivie le 27 février d'un collapsus avec une hypotension à 7, entraina la prescription de corticoïdes ; la tension remonta

TABLEAU IX

1) Phénotypes érythrocytaires de D.F. et de ses donneurs

D.F.	♀	B, MN/S- s- U-, P_1, ccDEe, K-, Le (a-b-), Fy (a-), Jk (a-)	
G. de P.	♀	B, MN/S ,	P_1, CcDEe, K-, Le (a-b+), Fy (a+), Jk (a-)
J.L.	♂	B, MN/S ,	P_1, CcDee, K-, Le (a+b-), Fy (a+), Jk (a-)
G.P.	♀	B, MN/ss,	P_1, CcDee, K-, Le (a-b+), Fy (a+), Jk (a-)
F.H.	♀	B, N/S ,	P_1, ccDEe, K-, Le (a+b-), Fy (a+), Jk (a-)
C.L.	♀	B, MN/ss,	P_1, CcDee, K+, Le (a-b-), Fy (a-), Jk (a-)
L.Q.	♀	B, MN/S ,	P_1, CcDEe, K-, Le (a-b+), Fy (a-), Jk (a+)

2) Antigènes leucocytaires de D.F. et de ses donneurs

	IDENTITES		DIFFERENCES			IDENTITES		DIFFERENCES	
D.F.	+	-	+	-	D.F.	+	-	+	-
G. de P.	+	-	-	+	F.H.	+	-	-	+
	25	2	17	0		17	1	25	1
	27 fois identiques		17 fois différents			18 fois identiques		26 fois différents	
D.F.	+	-	+	-	D.F.	+	-	+	-
J.L.	+	-	-	+	C.L.	+	-	-	+
	16	0	26	2		19	1	23	1
	16 fois		28 fois			20 fois		4 fois	

D.F.	+	-	+	-	D.F.	+	-	+	-
G.P.	+	-	-	+	L.Q.	+	-	-	+
	27	1	15	1		23	1	19	1
	28 fois identiques		16 fois différents			24 fois identiques		20 fois différents	

3) Phénotypes sériques de D.F. et de ses donneurs

D.F.	Gm (a+b+x-e- like-), Inv (1+a+)
G. de P.	Gm (a+b-x+e- like-), Inv (1-a-)
J.L.	Gm (a+b+x+e+ like-), Inv (1-a-)
G.P.	Gm (a+b+x-e+ like-), Inv (1-a-)
F.M.	Gm (a-b+x-e+ like-), Inv (1-a-)
C.L.	Gm (a-b+x-e+ like-), Inv (1-a-)
L.Q.	Gm (a+b-x+e- like-), Inv (1-a-)

à 11. Le myélogramme était un peu moins pauvre et montrait 32 % de granulocytes. Le 1er mars, dans la nuit, l'enfant présentait une crise d'oedème aigu du poumon, alors que la température était à 37° depuis la veille et mourait.

La vérification anatomique montra des signes caractéristiques d'oedème aigu du poumon ; des signes de début de régénération myéloïde ; quelques éléments myéloïdes et érythroblastiques, peu de mégacaryocytes. La peau présentait essentiellement une hyperkératose folliculaire de l'épiderme ; le foie une stase et une stéatose des zones péricentro-lobulaires, une nette hyperplasie des cellules de Kupffer. L'atrophie lymphoïde était totale, aussi bien au niveau des ganglions que de la rate ; les amygdales se réduisaient à des infiltrats lymphocytaires très pauvres avec une sclérose récente, des cellules réticulaires et des histiocytes ; la muqueuse du grêle était complètement atrophiée, et l'aplasie lymphoïde y était complète ; hémorragies de la muqueuse colique ; paroi rectale sans aucun follicule lymphoïde ; ganglions péri-rectaux aplasiés ; pulpe blanche splénique pratiquement disparue (une rate accessoire présentait les mêmes caractères).

f) J.P.C., 4 ans, était atteint de leucémie aiguë lymphoblastique depuis octobre 1961. Un traitement par la Δ-1-cortisone et l'améthoptérine avait permis d'obtenir une rémission complète pendant laquelle l'enfant avait été traité par la mercapto-6-purine. Le patient avait reçu trois transfusions de sang.

Le 8 avril 1964, l'enfant était en phase évolutive, et des traitements successifs par la Δ-1-cortisone, l'améthoptérine, la mer-

capto-6-purine et la leurocristine étaient sans effet ; le sang périphérique contenait 22 000 lymphoblastes par mm3. Une cure de leurosine (50 mg par semaine) entraina une amélioration transitoire, mais le 22 avril le patient avait encore 2400 lymphoblastes par mm3 de sang.

Après une prémédication de 4 jours par la méthyl-nitro-imidazolyl-mercaptopurine (150 mg/j), l'enfant fut irradié les 27 et 28 avril, 400 rads chaque fois. Il était fébrile (39°4, 40°5) les soirs qui suivirent les irradiations, et tachycardique. Le lendemain, 29 avril, alors que sa moelle contenait 52 % de lymphoblastes et pas un seul granulocyte, on transfusa la moelle osseuse de 5 donneurs de sa famille : son père, son frère, sa soeur et deux cousins, dont les phénotypes érythrocytaires sont indiqués au tableau X : 1463 cm3, soit $42,67.10^9$ cellules nucléées ; on administra avant l'injection 200 mg de Δ-1-cortisone. Une antibiothérapie intensive systématique fut administrée en perfusion veineuse (flabelline + colimycine). Dans la soirée, on injecta 0,5 mg d'améthoptérine par kilo de poids ; une administration de 0,2 mg par kilo sera répétée les 3e, 5e, 7e et 9e jou après la transfusion de moelle.

Les deux jours qui suivent l'injection de moelle, le malade n'eut pas de fièvre ; la bouche était propre. Le 5 mai, 6 jours après l'injection de moelle, l'hémogramme était le suivant : érythrocytes : 2 000 000 par mm3, leucocytes 35 par mm3 dont 10 polynucléaires ; aucun réticulocyte. Le myélogramme montrait 900 éléments nucléés par mm3, dont 20 % de granulocytes. Ce même jour, la température remontait à 40°. L'administration de 30 mg par jour de Δ-1-cortisone fut poursuivie. Le 8 mai, la fièvre tombait à 37° et la moelle contenait 2100 éléments nucléés par mm3, dont 33 % de granulocytes. L'enfant reçut ce jour la

TABLEAU X

1) Phénotypes érythrocytaires de J.P.C. et de ses donneurs

J.P.C.	♂		O, MN/ss, P_1, ccDEe, K-, Le (a-b-), Fy (a-), Jk (a+)
J.C.	♂	père	O, MN/ss, P_1, CcDee, K-, Le (a-b+), Fy (a-)
M.C.	♀	soeur	O, N/ss, P_1, CcDee, K-, Le (a-b+), Fy (a-)
J.M.C.	♂	frère	O, N/ss, P_1, CcDEe, K-, Le (a-b+), Fy (a-)
R.C.	♂	cousin	O, M /S , P_1, CcDee, K-, Le (a+b-), Fy (a-)
A.C.	♀	cousine	O, M /S , P_1, CcDee, K-, Le (a+b-), Fy (a+)

2) Phénotypes sériques J.P.C.

J.P.C.	Gm (a-b+x-e+), Inv (1+a+)
J.C.	Gm (a+b+x-e+), Inv (1+a+)
M.C.	Gm (a-b+x-e+), Inv (1-a-)
J.M.C.	Gm (a-b+x-e+), Inv (1-a-)
R.C.	Gm (a+b+x-e+), Inv (1-a-)
A.C.	Gm (a-b+x-e+), Inv (1-a-)

dernière injection d'améthoptérine, la dose totale s'élevant à 32,5 mg Les jours suivants, le patient retrouva un bon état général, demeurait sans fièvre, s'alimentant ; il était cependant tachycardique, anémique (2.10^6 érythrocytes par mm3), leucopénique (225 leucocytes dont 75 polynucléaires par mm3), thrombocytopénique, 80 000 plaquettes par mm3 (on lui injectait quotidiennement une suspension de thrombocytes) Le 14 mai, la température remontait à plus de 40°, l'anémie était à 1 800 000 érythrocytes par mm3 ; les polynucléaires apparaissaient dans le sang circulant le 16 mai : 150 par mm3.

La température redescendait le 17 mai, mais une éruption morbiliforme évoquant un syndrome secondaire apparaissait ; des crises d'excitation et de délire conduisirent à interrompre l'administration d'acide ε-amino-caproïque. Le sérum était de teinte verdâtre. Le 19 mai, le myélogramme montrait 26 % de granulocytes et l'enfant, en assez bon état clinique s'alimentait ; mais l'hémogramme révélait ce jour la présence de 7200 lymphocytes et 180 polynucléaires par mm3 ; le sérum avait retrouvé sa couleur normale. Le 23 mai, le taux de granulocytes continuait à s'élever dans la moelle : 41 % ; ils apparurent dans le sang circulant le 26 mai : 780 par mm3 ; le 27 mai : 845 par mm3 (4,1.13). Ce même jour, apparurent des lésions cutanées sous forme de papules, se transformant le lendemain en vésicules typiques d'une éruption de varicelle ; ces lésions n'étaient pas nécrotiques ; on injecta le 30 mai et le 1er juin, 6 cm3 de gammaglobulines ; et le 1er juin, bien que la température fut à 37°4, eut lieu une troisième éruption varicelleuse : aucun signe méningé ; le malade s'alimentait ; l'hémogramme montrait 3,00 leucocytes, dont 1600 granulocytes par mm3, 50 000 thrombocytes par mm3 ; le myélogramme était celui d'un individu normal. Brutalement,

le 1er juin, à 19 heures, des crises convulsives témoignant d'une méningo-encéphalite varicelleuse, survinrent, alors que le malade n'avait pas cessé d'être sous traitement par la Δ-1-cortisone (30 mg / j) ; elles entrainèrent la mort dans l'hyperthermie (41°8), malgré un traitement symptomatique intensif.

L'autopsie montra une aplasie lymphoïde marquée ; aucune formation ganglionnaire médiastinale ; aucun ganglion dans les mésos coliques ; existence dans l'intestin grêle de quelques très petits amas lymphoïdes de la sous-muqueuse ; la disparition de la pulpe blanche de la rate ; un foie ferme, jaune comme du mastic à la coupe, avec une stéatose massive diffuse.

g) J.L.C., âgé de 16 ans, était atteint de leucémie aiguë lymphoblastique depuis mars 1963. L'irradiation eut lieu les 4 et 5 décembre 1963, précédée par l'administration pendant 4 jours de méthyl-nitro-imidazolyl-mercaptopurine (300 mg / j). Le 10 décembre, 5 jours après l'irradiation, on transfusa la moelle osseuse de 5 donneurs n'ayant aucun lien de parenté avec le sujet, dont les phénotypes érythrocytaires et leucocytaires sont indiqués au tableau XI. On injecta ainsi 1500 cm3 de moelle osseuse soit 56.10^9 cellules nucléées, en soustrayant en même temps 1500 cm3 de sang. Le soir même, la température s'éleva à 40° et se maintint pendant une semaine à plus de 39°. Le malade, asthénique, s'alimenta peu. La semaine suivante, c'est-à-dire du 7e au 14e jour après l'injection de moelle, la fièvre fut moins élevée (38°, 38°5). Le 24 décembre, la température s'éleva à nouveau à 40° ; une parotidite bilatérale importante apparut, qui s'améliora en

TABLEAU XI

1) Phénotypes érythrocytaires de J.L.C. et de ses donneurs

J.L.C.	♂	A_1, MN/Ss, P_1, CcDEe, K-, Le (a-b+), Fy (a+)
D.C.	♀	A_1, MN/SS, P_1, ccDEE, K-, Le (a+b-), Fy (a-)
O.K.	♀	A_1, MN/ss, P_1, CcDEe, K-, Le (a-b+), Fy (a-)
L.M.	♀	A_1, MN/SS, P_1, CCDee, K+, Le (a+b-), Fy (a+)
M.T.L.	♀	A_1, MN/ss, P_1, CCDee, K-, Le (a+b-), Fy (a+)
A.T.	♀	A_1, MN/ss, P_1, CcDee, K-, Le (a-b+), Fy (a+)
G.D.	♀	A1, MN/ss, P_1, CcDEe, K-, Le (a-b+), Fy (a-)

2) Antigènes leucocytaires de J.L.C. et de ses donneurs

♂	IDENTITES		DIFFERENCES			IDENTITES		DIFFERENCES	
J.L.C.	+	-	+	-	J.L.C.	+	-	+	-
D.C.	+	-	-	+	M.T.L.	+	-	-	+
	5	40	2	1		7	26	0	15
	45 fois identiques		3 fois différents			33 fois identiques		15 fois différents	
J.L.C.	+	-	+	-	J.L.C.	+	-	+	-
O.K.	+	-	-	+	A.T.	+	-	-	+
	3	38	4	2		6	24	1	17
	[illegible] fois identiques		[illegible] fois différents			[illegible] identiques		[illegible] fois différents	

J.L.C.	+	-	+	-	J.L.C.	+	-	+	-
L.M.	+	-	-	+	G.D.	+	-	-	+
	5	34	2	7		7	28	0	12
	39 fois identiques		9 fois différents			35 fois identiques		12 fois différents	

3) Phénotypes sériques de J.L.C. et de ses donneurs

J.L.C. Gm (a-b+x-e+), Inv (1-a-)

D.C. Gm (a-b+x-e+); Inv (1-a-)

O.K. Gm (a-b+x-e+), Inv (1-a-)

L.L. Gm (a-b+x-e+), Inv (1+a+)

M.T.L. Gm (a-b+x-e+); Inv (1-a-)

A.T. Gm (a-b+x-e+), Inv (1-a-)

G.D. Gm (a-b+x-e+), Inv (1-a-)

48 heures sous perfusion de flabelline. Une polypnée (40 respirations par minute) s'installa ; l'examen radiographique des poumons montra des opacités micronodulaires liées à la septicémie ; la peau présentait quelques pustules liées aussi à l'infection.

Le 2 janvier, le myélogramme, très pauvre, montrait 2 polynucléaires pour 100 éléments, et des plasmocytes ; l'hémogramme, 60 leucocytes dont 20 polynucléaires, 22 000 thrombocytes et 3 300 000 hématies par mm3. Devant l'absence d'efficacité des transfusions massives d'antibiotiques (pourtant actifs sur le germe "in vitro"), on décida de pratiquer des exsanguino-transfusions quotidiennes de 6000 cm3 de sang frais. En fin d'exsanguino-transfusion, la température redescendait régulièrement autour de 37° ; mais elle remontait à 40° la nuit suivante. Dès la deuxième exsanguino-transfusion, les hémocultures étaient devenues négatives. Le 5 janvier, survint un ictère ; le malade présenta un iléus paralytique. Les exsanguino-transfusions quotidiennes étaient bien supportées par le malade qui s'alimentait malgré une polypnée croissante (50 / mn). Le 6 janvier, 35 jours après l'irradiation et 30 jours après l'injection de moelle, 2 heures après la sixième exsanguino-transfusion, le décès survint brusquement.

L'autopsie montra des signes de septicémie, d'oedème pulmonaire bilatéral, d'iléus paralytique ; elle ne montra aucun signe de régénération myéloïde.

B. Le syndrome secondaire après transfusion de leucocytes.

Dans six cas, des transfusions de leucocytes ont entrainé chez les receveurs des manifestations cliniques et des signes biologi-

ques rappelant étroitement ceux observés au cours du syndrome secondaire survenant après greffe de moelle osseuse allogénique.

1) Transfusion à une radio-chimère hématopoïétique de leucocytes du donneur dont il est tolérant.

B.B., 26 ans, atteint de leucémie aiguë lymphoblastique depui 1962, avait été traité par greffe de moelle osseuse allogénique après irradiation totale fin avril 1963 (Mathé et coll. 1963) (4). Huit jours après la transfusion de moelle osseuse, commença un syndrome secondaire aigu, associant des troubles cutanés (érythrodysmie desquamative généralisée) (fig. 3), digestifs (anorexie, vomissements, diarrhées), hépatiques (hépatomégalie, perturbation des taux des enzyme sériques (tableau XI), ~~de tests biologiques divers (tableau XII)~~ et des taux des acides organiques (tableau XIII)), psychiques (asthénie extrême), sanguins (éosinophilie sanguine atteignant 49 % le 25 mai 1963) (fig. 5). Après un mois d'évolution, apparut une miliaire tuberculeuse. Le traitement associa la Δ-1-cortisone à une chimiothérapie anti-tuberculeuse (isoniazide + streptomycine). Le syndrome secondaire était très amélioré et les lésions radiologiques guéries en octobre 1963. Le patient montrait alors une tolérance complète pour un seul des six donneurs de moelle ; il produisait 100 % de ses érythrocytes et de ses immuno-globulines à partir de ce donneur.

Six mois après l'irradiation, dans le but d'accentuer la réaction du greffon contre l'hôte, on lui administra 4 injections de leucocytes du donneur auquel il était tolérant. Il reçut ainsi, du 15 octobre au 8 novembre 1963, $1,3.10^8$ leucocytes. Dès le lendemain de la première injection, le malade a présenté une certaine fatigue. Une

semaine plus tard, la seconde injection de leucocytes a été suivie d'un asthénie extrême, analogue à celle survenue lors de son hospitalisation "reconnue" par le malade, et le forçant à s'aliter. En même temps, réapparaissaient des symptômes déjà accusés durant le mois qui avait suivi l'injection de moelle osseuse : prurit, phénomènes vaso-moteurs marqués au niveau des pieds ; érythème, sueurs, légère desquamation ; des troubles de la fonction hépatique (tableaux XII et XIV) étaient noté dont une hyperacolérinémie, déjà rencontrée au cours d'autres syndromes secondaires (tableau XV), une hépatomégalie était à nouveau perceptible. Le 18 novembre, dix jours après la dernière injection de leucocytes, les taux dans le sérum de diverses enzymes atteignaient des taux significatifs. Le 18 décembre, une biopsie du foie montrait (fig. 14) des cellules hépatiques modérément riches en glycogène, quelques capillaires distendus par des thrombi biliaires, un élargissement prononcé des cellules de Küpffer, une prolifération histiocytaire au niveau de deux foyers intralobulaires (fig. 15) ; on pouvait suspecter en marge d'un de ces foyers une unique cellule hépatique nécrotique ; apparaissait autour des espaces portes une légère infiltration lymphocytaire et plasmocytaire ; on trouvait dans les sinusoïdes un nombre plutôt élevé de lymphocytes. Un traitement par la Δ-1-cortisone (à la dose de 10 à 50 mg / j) permit de contrôler ce syndrome.

En février 1964, le patient présenta un zona, qui s'accompagna d'une méningite zostérienne : 300 lymphocytes par mm3 dans le L.C.R., hémiplégie droite avec aphasie. La régression en fut spontanée mais lente ; une patiente rééducation et des soins appropriés entraînèrent une très nette amélioration.

Actuellement, l'état neurologique du patient est subnormal

(persistance d'un léger état spasmodique à droite) ; les épreuves hépatiques ne révèlent pas d'anomalies ; l'hémogramme et le myélogramme sont normaux.

2) Transfusion de leucocytes donneurs porteurs de leucémie myéloïde chronique à des patients atteints de leucémie ou d'hématosarcome compliqué d'aplasie myélo-lymphoïde.

Ces transfusions furent effectuées dans un but symptomatique chez des malades fébriles, avec signes de septicémie, que ne parvenait pas à contrôler l'administration massive d'antibiotiques. Dans cinq cas, on a pu observer une éruption cutanée de type morbilleux, généralisée pour trois malades, localisée pour deux autres malades.

a) J.B., âgée de 30 ans, était atteinte de maladie de Hodgkin depuis novembre 1960. Elle fut irradiée à de nombreuses reprises, de décembre 1960 à août 1963, et traitée par divers antimitotiques, de mars 1961 à mars 1964 (Dégranol, Vinca-leucoblastine, Oenanthoyl-amino-éthylène-imine-quinone, Chlorhydrate de 1-méthyl-2-p (isopropyl-carbamoyl) benzyl-hydrazine).

Le 14 mars, la malade dut être hospitalisée en raison d'une fièvre à 39° et d'une importante leucopénie (200 leucocytes par mm3 de sang, dont 160 polynucléaires). Quatre jours plus tard, la fièvre ne diminuant pas malgré l'antibiothérapie instituée, et la leucopénie ne se réparant pas, il fut décidé d'injecter à la malade des leucocytes prélevés le jours même sur un sujet porteur de leucémie myéloïde chronique. La malade reçut ainsi du 15 mars au 27 mars 1964 neuf transfusions de globules blancs qui apportaient en moyenne à la malade 4 à 5.10^{8}

granulocytes à chaque fois. La fièvre demeura en plateau autour de 40° pendant 10 jours, commença à décroître vers le 27 mars, et après plusieurs grandes oscillations, disparut le 1er avril, au moment même où le sang périphérique commençait à compter de nouveau 1000 polynucléaires par mm3.

Le 23 mars, au 8e jour après la première injection de leucocytes, la malade présenta une éruption généralisée, surtout marquée au niveau du dos ~~(fig.)~~. Cette éruption, faite de macules confluentes au niveau du tronc, espacées au niveau des membres, rouge-violacée, chaude, sèche, prurigineuse, s'accompagnait chez cette malade fébrile (40°) d'anorexie, de nausées, de diarrhée, et d'une très grande asthénie. La biopsie d'un élément cutané ~~(fig.)~~ montra un épiderme d'une épaisseur sensiblement normale, une légère hyperkératose, quelques lymphocytes pénétrant dans l'épiderme, plusieurs cellules basales vacuolisées ; une cellule dyskératosique était même trouvée ; la couche sous-épidermique montrait quelques foyers d'homogénéisation. Cette éruption dura plusieurs jours, s'atténua à partir du 27 avril, au moment des grandes oscillations thermiques, et disparut le 4 avril, dix jours plus tard, en même temps que le malade devenait apyrétique.

La malade put repartir chez elle le 10 avril, son sang périphérique contenant alors 9 800 polynucléaires par mm3. Elle mourut le 30 mai 1964.

b) S..., âgé de 1[illegible] ans, était atteint de leucémie aiguë lymphoblastique depuis décembre 1963. Un traitement associant l'administration de fluoro-Δ-1-hydrocortisone et de mercapto-6-purine avait

permis d'obtenir une rémission incomplète lorsque le malade fut examiné pour la première fois le 16 mars 1964. En prévention d'une éventuelle greffe de moelle, il n'avait pas été transfusé. La moelle osseuse contenait 18 % de lymphoblastes. Le traitement fut poursuivi ; on doubla la dose de mercapto-6-purine (100 mg / jour) ; on augmenta la corticothérapie progressivement de 5 mg par jour jusqu'à administrer 200 mg de Δ-1-cortisone le 22 avril.

Au milieu d'avril, devant l'aggravation de l'état clinique (fièvre importante atteignant 40°, asthénie considérable) et hématologique (3 400 000 hématies, 720 leucocytes, 92 000 thrombocytes par mm3 dans le sang périphérique ; 54 lymphoblastes et seulement 1 polynucléaire pour cent éléments dans la moelle osseuse), l'administration de mercapto-6-purine fut cessée et l'on associa la Δ-1-cortisone et la leurosine (50 puis 100 mg par semaine), en même temps qu'on mettait en oeuvre une antibiothérapie massive (30 millions d'unités de pénicilline, 1 gramme de kanamycine). Le 19 mai, la température était retombée à 37°, l'état clinique était bon, l'hémogramme comptait 6 000 leucocytes dont 4 100 polynucléaires par mm3 ; on décida d'administrer la Δ-1-cortisone à doses décroissantes, tout en continuant la Leurosine. Mais huit jours plus tard, le 26 mai, le malade était à nouveau fébrile, le sang périphérique contenait 6 400 lymphoblastes et seulement 300 polynucléaires par mm3, et la moelle osseuse était envahie de lymphoblastes (37 %. Une hémoculture fournit la preuve d'une septicémie en mettant en évidence des colibacilles. Une antibiothérapie intensive et polyvalente fut instituée, associant l'administration par voie veineuse, suivant l'antibiogramme, de Colimycine, Tétracycline, Chloramphénicol et Flabelline, et l'administration orale de Trimethoprim. Par ailleurs, on

injecte 2 mg de leurocristine. Pendant 10 jours, la température demeura très élevée, entre 40° et 41°3. Le 8 juin, on commença à injecter quotidiennement des leucocytes prélevés le jour même sur un sujet du sexe féminin porteur de leucémie myéloïde chronique. En deux jours la température descendit de 41°2 à 37°5, le chiffre des polynucléaire dans le sang périphérique passa de 40 à 2 700 par mm3. Le 12 juin, au 5 jours après le début des injections de leucocytes, le chiffre de ceux-ci atteignait 9 800 par mm3 dans le sang périphérique, dont 7 00 polynucléaires (fig. 16) ; ce chiffre se maintint pendant quatre jours 5 600 polynucléaires par mm3 le 16 juin, pour retomber brutalement le 18 juin : 700 leucocytes par mm3 dont pas un seul polynucléaire. l'examen des granulocytes allait montrer qu'ils étaient bien du type donneur, leurs appendices nucléaires, avec une proportion notable de ("drumsticks" d'éléments du type A), étant du type femelle.

En même temps que cette augmentation rapide du taux des granulocytes dans le sang circulant, trois éléments pouvaient être notés : la réapparition d'une fièvre élevée avec hémocultures répétées négatives et qui disparaîtra en même temps que les granulocytes étrangers ; un érythème important de tout le corps avec une desquamation généralisée au niveau du dos, où les lésions cutanées (vergetures) de la corticothérapie, et un important escarre, rendaient difficile l'appréciation exacte de l'éruption spécifique ~~(fig.~~) ; un myélogramme fait le 13 juin, au moment de la nouvelle phase thermique et de l'ascension granulocytaire montrait 77 granulocytes et un lymphoblaste pour 100 éléments. Le malade était en rémission complète. On entrepris l'administration de Leurocristine (2,5 mg par semaine). Le chiffre des polynucléaires remonta à nouveau régulièrement : on notait

par mm3 740 le 23 juin, 800 le 25, 2 560 le 26, 4 800 le 29, 7 600 le 30.

Le 4 juillet, l'examen des appendices nucléaires décelait encore la présence de granulocytes du type femelle (15 jours après la dernière injection de globules blancs). L'éruption s'effaça en même temps que les lésions cutanées s'amélioraient ; il n'avait pas été possible de faire de biopsie.

Le malade repartit chez lui le 25 juillet, en rémission hématologique complète depuis un mois et demi avec l'hémogramme suivant : 3 400 000 hématies, 10 000 leucocytes dont 8 200 polynucléaires, 260 000 thrombocytes par mm3, et le myélogramme suivant : 58 % de granulocytes, 35 % d'arythroblastes, 7 % de lymphocytes. Il devait y mourir fin août, alors que l'état sanguin était excellent, à la suite d'un collapsus d'origine septicémique.

c) C.A., âgée de 20 ans, était atteinte de leucémie aiguë lymphoblastique depuis novembre 1963. Un traitement associant l'administration de mercapto-6-purine et la Δ-1-cortisone permit d'obtenir une rémission incomplète et de courte durée (3 semaines) en mars 1964. Le 12 mai, 1964, le sang périphérique contenait 60 % de lymphoblastes par mm3 et le traitement associa dès lors à la Δ-1-cortisone, la Leurocristine (1,5 mg / semaine). Le 6 juin, la malade était en rémission presque complète, la moelle ne comprenant plus que 9 lymphoblastes pour 100 éléments. Mais une nouvelle phase évolutive survenait presque aussitôt, malgré l'augmentation des doses de Δ-1-cortisone (100 mg / jour) et de Leurocristine (2,5 mg / semaine) : 64 % de lymphoblastes dans la moelle le 29 juin. Le 9 juillet était commencée l'administration

quotidienne de 200 mg de méthyl-glyoxal-bis-guanyl-hydrazone qu'on se trouvait dans l'obligation d'arrêter le 20 juillet, alors que le chiffre de lymphoblastes médullaires n'atteignait plus que 10 %. On administra "per os" à la malade les 1er et 8 août 1 500 mg de cyclophosphamide. Le 12 août, la malade était cytopénique (2 000 000 d'hématies, 40 leucocytes, tous lymphocytes, 44 000 thrombocytes), et fébrile (39°). Il fut décidé de lui injecter des globules blancs prélevés 3 mois plus tôt sur un sujet porteur de leucémie myéloïde chronique, et conservés à -70° dans une solution de diméthyl-sulfoxide à 12,5 %. Il lui fut ainsi injecté du 12 au 20 août 1965 : $2,3.10^{11}$ leucocytes. Le lendemain de la sixième injection, 8 jours après la première, l'amélioration clinique était remarquable, la température était à 37° (fig. 17), la malade euphorique présentait une éruption cutanée localisée au thorax, à l'abdomen et à la face, faite de placards érythémateux très prurigineux ; le prurit était même généralisé à tout le corps, plus discret au niveau des régions respectées par l'éruption. Cette éruption aura durée 3 jours, du 21 aub24 août ; en même temps qu'elle s'effaçait, apparaissaient des troubles digestifs : la malade présenta une intolérance digestive absolue du 24 au 26 août, avec vomissements faciles et répétés pendant deux jours. Une biopsie cutanée effectuée au niveau d'un placard érythémateux montrait (fig. 18) des modifications atrophiques légères mais nettes de l'épiderme et des follicules pileux ; la courbe basale était indistincte avec de nombreuses cellules vacuolisées ; des cellules dyskératosiques, dégénérées diffusaient à travers l'épiderme ; de plus, on pouvait voir régulièrement des mitoses ; il existait une légère infiltration lymphocytaire de la partie supérieure du derme, s'étendant à l'intérieur de l'épiderme.

Le myélogramme effectué le 22 août, le surlendemain de la dernière injection, permettait d'affirmer la rémission complète : pour la première fois depuis le début de sa maladie, 9 mois plus tôt, la malade n'avait plus un lymphoblaste dans sa moelle, qui comptait 81 granulocytes pour 100 éléments. Dans le sang périphérique, le chiffr des polynucléaires par mm3 augmentait régulièrement : à 180 le 21 août, 15 000 le 31 août, 27 000 le 15 septembre, 44 000 le 7 septembre. Mais cette rémission allait être de courte durée : le 16 septembre le myélogramme comptait à nouveau 95 % de lymphoblastes.

Un traitement par l'améthoptérine (7,5 g / jour) fut institué pendant plusieurs jours, puis l'administration de méthyl-glyoxal-bis-guanyl-hydrazone put être reprise. Mais le 22 octobre, le chiffre de lymphoblastes atteignait dans le sang périphérique 3 920 par mm3.

d) C.C., garçon âgé de 14 ans, était atteint de lymphoblastosarcome depuis mars 1964 avec localisation primitive au niveau de l'intestin grêle. Une dissémination aux chaînes ganglionnaires axillaires, inguinales, lombo-aortiques fut traitée par la Leurosine (100 mg / semaine) qui entraîna en trois semaines une diminution très nette des adénopathi Une adénopathie inguinale gauche fut en outre traitée par radiothérapie (3 000 R/T) en 15 jours). En juin 1964, aucune adénopathie n'était perceptible. Au milieu de juillet, ~~[illegible]~~ l'apparition d'une masse hypogastrique et d'une lacune de l'aile iliaque droite firent décider l'irradiation de toute la cavité péritonéale (3 000 R/T des lésions orbitaires droites entraînèrent l'irradiation temporale (. 000 R/T) du fond de l'orbite, de la fente sphénoïdale ; furent également irradiés : deux nodules sous-cutanés de l'hypochondre gauche e'

du flanc gauche (2 500 R/T), une masse testiculaire (700 R/T) , un champs lombaire postérieur gauche (1 000 R/T). Une chimiothérapie fut ensuite entreprise ; la Leurocristine fut administrée du 23 juillet au 13 août ; le glucoside de la Podophyllotoxine (de 65 mg à 300 mg par jour), du 21 août au 31 août, en même temps qu'on instituait une corticothérapie (100 mg / jour)de Δ -1-cortisone). L'apparition de nouvelles masses tumorales (sous-cutanée abdominale, sous-costale droite) au début de septembre entraîna l'adminsitration intraveineuse quotidienne de cyclophosphamide (200 mg/ jour). Le 7 septembre, le sang périphérique enmptait 800 leucocytes , dont 400 polunucléaires par mm3 ; le 9 septembre s'affirmait une transformation leucémique aiguë : 1 900 lymphoblastes par mm3 de sang, 300 polynucléaires. Il fut décidé d'injecter des globules blancs prélevés chez un sujet porteur de leucémie myéloïde chronique. Le patient reçut ainsi les 8-9 et 10 septembre $3,5.10^{10}$ leucocytes, soit au total 10^{11} leucocytes. Le 11 septembre, au 4ème jour après l'injection de globules blancs, le malade présenta une éruption généralisée, atteignant aussi bien le visage, le tronc (fig. 19), les membres que la paume des mains faite de macules plus ou moins confluentes, rouge-violacé, chaudes, prurigineuses. En même temps, la température atteignait chez ce malade jusque-là apyrétique 38°5. Quatre jours plus tard, le malade mourait, après avoir été emmené par ses parents.

e) P.T., garçon de 5 ans, était atteint de leucémie aiguë lymphoblastique depuis octobre 1963. Un traitement associant la Δ -1-cortisone (40 mg / jour) et la mercapto-6-purine (25 mg / jour) avait permis d'obtenir une rémission en janvier 1964. Pendant deux mois,

l'administration de mercapto-6-purine avait été poursuivie, et le malad était resté sans traitement d'avril à août 1964. La découverte d'une tumeur testiculaire bilatérale, où l'examen cytologique montra une hyperplasie lymphocytaire, fit entreprendre une radiothérapie locale. Un myélogramme montra la présence de 90 lymphoblastes pour 100 éléments Un traitement fut alors institué, associant la Δ-1-cortisone (40 mg / jour) à la Vincaleucoblastine (1 mg / jour).

Lorsque ~~xxxxxx~~ le malade arriva dans le service le 24 septembre, 1964, il était fébrile ; l'examen bactériologique montra la présence dans la gorge de staphylocoques pathogènes et dans les urines de Klebsielles. L'examen hématologique montrait dans le sang périphérique par mm3 3 375 000 hématies, 44 000 thrombocytes et 400 leucocytes dont 100 polynucléaires. Le myélogramme montrait une moelle osseuse très pauvre, dans laquelle on comptait, pour 100 éléments, 47 lymphoblastes, 53 lymphocytes et pas un seul élément granuleux. Une antibiothérapie intensive était instituée, mais ne parvenait pas à faire baisser la fièvre, qui dépassait 39°, l'état clinique du malade s'aggravant. Le surlendemain, l'hémogramme montrait par mm3 2 300 000 hématies, 80 lymphocytes, il n'était pas vu de polynucléaire. Le malade ayant déjà reçu plusieurs transfusions de sang lors de la première phase évolutive, et la nécessité de nouvelles transfusions semblant s'imposer, on ne se trouvait plus retenu chez ce patient par le risque d'une éventuelle immunisation, et il fut décidé de lui injecter des leucocytes dans un but symptomatique. Des transfusions de globules blancs furent effectuées six jours de suite, du 27 septembre au 2 octobre 1964. Chaque transfusion apportait au patient environ 2,5.10 leucocytes prélevés six mois plus tôt sur un sujet porteur de leucémie myéloïde chronique et conser-

vés à -70° dans une suspension de glycérol à 15 %. Le 1er octobre, cinq jours après la première injection, l'enfant devint apyrétique. Le 4 octobre, trois jours plus tard, le sang périphérique contenait 1 400 polynucléaires par mm3 ; et le myélogramme, riche, montrait pour 100 éléments : 66 granulocytes neutrophiles, 27 érythroblastes et 3 lymphoblastes. Le 6 octobre, soit au 9e jour après la première transfusion de leucocytes, l'enfant présenta une éruption faite de petites macules congestives s'effaçant à la pression, non confluentes et siégeant essentiellement au niveau du thorax, de l'abdomen et des membres supérieurs. Cette éruption dura trois jours puis s'effaça le 9 octobre. L'hémogramme montrait alors par mm3 : 3 180 000 hématies, 3 400 polynucléaires, 1 000 lymphocytes et 230 000 thrombocytes.

f) M.J., âgée de 28 ans, était atteinte de maladie de Hodgkin depuis septembre 1962. Après avoir été traitée par la cyclophosphamide, delta-1-cortisone, chlorambucyl, phenylbutazone et irradiation de 3000 r sur le médiastin, la malade entra dans le service pour y être hospitalisée en novembre 1964? La vitesse de sédimentation était alors très accélérée (115 mm à la première heure). L'examen radiagraphique des champs pulmonaires montrait des signes de lésions radiothérapiques. Un traitement par le chlorhydrate de méthyl-hydrazine fut entrepris début décembre, mais vite interrompu, après une quinzaine de jours, en raison de troubles psychiques. Une nouvelle cure chimiothérapique par la Vinca-Leuroblastine fut commencée dix jours plus tard, mais dut à son tour être interrompue après deux injections, en raison de désordres hématologiques. Le 14 janvier

1965, le sang périphérique de la malade contenait par mm3 : 140 leucocytes dont 60 polynucléaires et 30 000 plaquettes. Devant l'association à cette cytopénie d'un syndrome infectieux sans foyer décelable, on décida de transfuser des globules blancs à partir du 15 janvier. On injecta ainsi quotidiennement des leucocytes prélevés le jour même sur un sujet porteur de leucémie myéloïde chronique : la malade reçut ainsi du 15 au 20 janvier : $7,99.10^{11}$ leucocytes, et le 21 janvier, six jours après la première transfusion, le sang périphérique comptait 9000 leucocytes par mm3 dont 94 % de granulocytes. Le 22 janvier apparaissait une éruption cutanée scarlatiforme qui devait s'accentuer les jours suivants pour atteindre son maximum le 26 janvier : presque entièrement généralisée, laissant quelques intervalles de peau saine au niveau du dos et des cuisses, la peau était sèche, rugueuse, chaude, écarlate, lisse, non prurigineuse ; un oedème infiltrait les doigts des deux mains ; les conjonctives présentaient une vasodilatation, la langue desquamait, présentant elle aussi un aspect scarlatiforme. L'examen biopsique de la peau (Docteur De Vries) montra une atrophie des couches cellulaires basales de l'épiderme, une hyperkératose avec de la parakératose locale, plusieurs follicules pileux plus ou moins distendus par un amas de kératin des cellules dyskératosiques dispersées dans la couche de Malpighi, de nombreuses mitoses, une légère infiltration lymphocytaire de la partie supérieure du derme, pénétrant dans l'épiderme. A ces signes cutanés s'accompagnant d'une fièvre élevée (39°-40°), des troubles digestifs importants : anorexie totale, selles pâteuses un peu décolorées, puis diarrhée liquide abondante; Le chiffre des globules blancs atteint dans le sang le 26 janvier : 12 300 par mm3 dont 99 % de granulocytes. Un examen caryotypique effectué au niveau de la moelle osseuse (Docteur de

Crouchy) affirme la greffe des cellules injectées en montrant sur toutes les mitoses la présence de chromosome de Philadelphie, aussi bien dans les granulocytes (89 %) que dans les érythroblastes (10 %). L'état général de la malade continue à être bon, mais devant l'impertance considérable du syndrome secondaire : un léger oedème sus-glottique rendait encore plus rauque la voix de cette malade qui avait présenté plusieurs mois avant une paralysie recurrentielle, on décide l'administration de cortisone 150, puis 250 mg par jour et méthoptérine selon un schéma pré-établi (fig.) 0,5 mg par kg de poids le premier jour, puis 0,2 mg par kg tous les deux jours.

Dans les jours suivants devait s'installer un syndrome ictérique qui devint franc le 29 janvier : les selles étaient décolorées, les urines contenaient des pigments biliaires, il existait une hépatomégalie, la bilirubinémie atteignait 85 mg par litre de plasma. Les jours suivants, alors que l'éruption cutanée s'atténuait et desquamait finement, l'ictère et la diarrhée persistaient. L'asthénie s'accentuait, inquiétait la malade qui ne pouvait dormir la nuit. Le 4 février, alors quéil avait été administré en 9 jours 58,5 mg de methotrexate, et qu'on administrait quotidiennement 50 g de delta-1-cortisone, le sang périphérique contenait 24 400 leucocytes dont 97 % de granulocytes ; l'état général semblait s'améliorer, les selles devenaient moins liquides, plus pâteuses, la malade s'alimentait mieux, vomissait moins, l'ictère s'éclairait. Mais les tests de l'hémostase traduisaient la gravité de l'atteinte hépatique, le taux de facteur VII atteignait 9 %, alors que paradoxalement (comme cela avait déjà été noté au cours de syndrome secondaire, fig.), on notait une hyperaccélérinémie : 126 %.

Mais cette amélioration clinique ne dura pas. Le 8 février, la fatigue s'accentuait, la malade ne pouvait dormir, la diarrhée reprenait, plus abondante, jusqu'à atteindre le 13 février deux litres par jour de selles liquides, foncées, non hémorragiques. Le 15 février, les selles devenaient mélangées, les tests de l'hémostase, un moment améliorés grâce à l'administration de plasma et de PPSB (Centre National de Transfusion Sanguine), s'effondraient : temps de Quick à 5 % ; la protidémie atteint 45 g par litre, les gamma-globulines 4,1 g par litre; l'ictère fonçait à nouveau et c'était le tableau d'ictère grave ; le 16 février apparaissaient des troubles psychiques : la malade, hébétée, désorientée, répondait mal aux questions. Et le 18, elle devait mourir dans un tableau d'atrophie jaune aiguë du foie que viendra prouver la vérification anatomique.

III. DISCUSSION

Nous ne tirerons de ces observations, pour les discuter que les données concernant le syndrome secondaire, laissant délibérément de côté les conséquences directes de l'irradiation, qui ont fait l'objet d'autres études (Mathé et coll., 1959 (20), 1960 (3), 1963 (4), 1965 (28 Papiernik et coll., 1963 (29)).

A. Réalité du syndrome secondaire après greffe de moelle osseuse allogénique chez l'Homme.

Parmi les 23 malades que nous avons irradiés délibérément à des doses variables pour les soumettre à des transfusions de moelle osseuse (Mathé, 1959 (20) ; Mathé et coll., 1959 (2), 1960 (3), 1963 (4), 1964 (5 - 23)), ou reçu après une irradiation accidentelle

(Mathé et coll., 1959)(1), ou que nous avons irradiés avec Kiss et coll (1962 (30) pour les conditionner en vue d'une transplantation allogénique de rein ou avec Dubiana, Lalanne, Milliez et Lagrue (non publié) pour tenter de réduire l'évolutivité d'une maladie néphrotique sévère, parmi plus de 133 malades dont nos collègues, qui ont bien voulu se soumettre à notre enquête (Mathé, 1962) (22), ont mis à notre disposition les observations, seuls ont présenté des éléments de ce syndrome, dit secondaire, les sujets chez lesquels on a démontré la réalité d'une greffe des cellules hématopoïétiques, ou soupçonné fortement cette réalité sur des arguments indirects. Il convient de souligner, en particulier, que les patients irradiés aux plus fortes doses et qui sont morts d'aplasie sans présenter de début de restauration (Mathé et coll., 1959 (1 - 2) 1960 (5)), ou qui ont été restaurés après une transfusion de moelle autologue ou isogénique, n'ont pas présenté ce syndrome.

Inversement, celui-ci ne complique pas obligatoirement la greffe des cellules ~~xxxxxxxxxxxx~~ médullaires transfusées : dans le cas des sujets irradiés accidentellement à Vinca (Yougoslavie), aucune manifestation clinique n'est survenue, bien que nous ayons montré que la restauration hématopoïétique fut assurée pendant trois semaines par la greffe (Mathé et coll., 1959) (1) ; il faut remarquer cependant que les sujets ont présenté une lymphopénie qui est peut-être, comme nous le verrons plus loin, la modalité d'expression mineure du syndrome. En tout cas, l'absence ou la discrétion du syndrome secondaire s'explique probablement par le caractère transitoire de la greffe.

B. Identité des manifestations compliquant les transfusions de leucocytes

et du syndrome secondaire.

Les sujets ayant souffert de ces manifestations n'ont présenté que des symptômes connus pour faire partie du syndrome secondaire : anorexie, perte de poids, asthénie, fièvre, diarrhée, ictère, hépatomégalie, dermatose, les bases histologiques de ces derniers symptômes ne diffèrent pas de celles observées dans le syndrome secondaire. C'est ce que montre le tableau XVI.

C. Identité du syndrome secondaire chez l'Homme et dans diverses espèces animales.

Ce même tableau montre aussi que cette symptomatologie ne diffère pas notablement de celle observée dans les diverses espèces animales qui ont été l'objet d'essais de greffe de moelle osseuse allogénique (Barnes et coll., 1957 (7 - 8) ; Van Bekkum et Vos , 1957 (9) ; Balner, 1963 (11) ; Porter, 1960 (13 - 14 - 15) ; Thomas et coll., 1959 (16) ; De Vries et coll., 1961 (17)). Les manifestations sont particulièrement proches chez l'Homme et chez le Singe (De Vries et coll., 1961 (17).

D. Analyses des manifestations.

1) Symptômes cliniques.

Un des symptômes les plus ~~xxxxxxxxxxx~~ marquants est la perte de poids : celle-ci qui, dans le cas de la greffe de moelle osseuse, est généralement modérée pendant la phase de cytopénie dûe à l'irradiation, s'intensifie considérablement dès qu'apparaissent

premières manifestations du syndrome secondaire chronique, comme l'illustrent les cas n° 1 (D.V.) et n° 2 (V.L.) ~~(fig. et)~~. Dans le cas des syndromes secondaires aigus, on assiste à l'installation progressive et rapide d'une véritable cachexie avec fonte du panicule adipeux et des masses musculaires (observations n° 3, 4, 5).

Une asthénie accompagne l'amaigrissement : marquée dans les syndromes chroniques, elle a toujours été extrêmement dans celui des états aigus, empêchant le malade de se lever et même de s'asseoir sur son lit.

Perte de poids et asthénie relèvent certainement, au moins en partie, des troubles digestifs, notamment de l'anorexie. Celle-ci fut également intense dans le cas des syndromes secondaires chroniques, totale dans celui des syndromes aigus. Les nausées compliquèrent essentiellement les formes aiguës : elles furent très pénibles chez tous les patients, responsables en partie de l'absence d'alimentation, entrainant de nombreux vomissements, le plus souvent biliaires. Nausées et vomissements étaient souvent déclanchés par l'ingestion d'aliments et, chez B.B., par le moindre palper de la région hépatique. La diarrhée fut présente chez tous les sujets, différente selon que le syndrome était chronique ou aigu. Dans le premier cas, les selles étaient consistantes, mais d'un aspect anormal. Des examens macroscopiques donnaient l'impression d'une absence de digestion globale pour toutes les catégories d'aliments. A l'examen microscopique, le fait le plus remarquable est l'absence totale d'éléments d'origine intestinale (débris épithéliaux, microbes, mucine... qui constituent habituellement les trois-quarts des selles normales). On note généralement l'absence de glaires, de pus, d'hématies, de leucocytes. On observe

(surtout chez D.V.) de très nombreuses fibres musculaires, souvent intactes, une insuffisance de digestion de l'amidon (totale chez D.V.),

~~(surtout chez D.V.)~~ , une absence complète de digestion de la cellulose digestible. Les corps gras semblent les seuls aliments digérés normalement : absence de graisses neutres ; acides gras et savons normalement présents. Une des anomalies les plus précoces et importantes réside enfin dans la présence de bilirubine et l'absence de stércobiline. A noter qu'aucun germe pathogène n'a été mis en évidence et que la flore intestinale habituelle semble réduite à 20 % de sa valeur normale. Ces examens grossiers suggèrent donc l'existence a) d'une insuffisance gastrique ; b) d'une capacité digestive très réduite pour les farineux et la cellulose ; c) d'un arrêt de la digestion au stade idéal ; d) d'une sidération des fonctions iléocoecales et coliques. Dans les cas aigus, la diarrhée consiste en émissions extrêmement fréquentes (jusqu'à 10 fois par jours) de selles liquides entrainant des désordres hydro-électrolytiques. D'odeur non fécale, ces selles se présentaient avec une masse de mucus dans laquelle flottaient quelques débris alimentaires ; l'examen microscopique révélait une desquamation épithéliale massive.

Divers désordres hépatiques furent observés chez deux patients M.V. et S.B. Le premier présenta un ictère révélé par une pigmentation des urines, s'exprimant encore par une jaunisse cutanée typique, se compliquant ~~xxxxxxxxxxxxx~~ enfin de coma hépatique avec ses manifestations neurologiques (agitation, tremblement, convulsions, délire, coma) et hémorragiques, liées comme on le verra, à l'atteinte de certains facteurs de la coagulation, singulièrement le proconvertine (35 % au 23 e jour) (tableau XIV) associée à une thrombocytopénie. A noter que cette hypoconvertinémie du 23e jour se retrouve chez un autre patient qui présente un syndrome sedondaire aigu (E.D.) : 35 %

au 21 e jour (tableau XIV). Le second malade présenta des douleurs de l'hypochondre droit, accompagnées de vomissements biliaires, et l'on palpait une hépatomégalie. Dans les deux cas, les épreuves hépatiques révélèrent des altérations importantes. Dans le cas de B.B., les manifestations hépatiques, cliniques et biologiques s'atténuaient en même temps que les autres manifestations du syndrome secondaire, mais, lorsqu'on lui injecta des leucocytes du donneur dont la moelle était greffée, on assista à la reprise du syndrome secondaire, dominé par les désordres hépatiques, nausées, ictère, hépatomégalie.

Les lésions cutanées occupent une place importante parmi les manifestations du syndrome secondaire chez l'Homme ; elles sont plus fréquentes que chez l'animal. Elles n'en diffèrent cependant pas notablement par leurs aspects qui peuvent être de deux types : a) lésions dont l'allure suggère une origine infectieuse ; b) manifestations "inflammatoires" que rien ne permet d'attribuer à uen infection.

Au premier type se rattachent les plaques infectieuses rappelant l'érysipèle, que nous avons observées chez l'un des deux malades atteints de syndrome secondaire chronique (V.L.) et les lésions rappelant une dermite staphyloccocique observée chez l'autre malade atteint de cette variété (D.V.); Ces deux "dermites" ont rapidement cédé à l'administration d'antibiotiques.

Tous les patients atteints de syndrome secondaire aigu après greffe de moelle osseuse ou transfusions de leucocytes ont, au contraire, présenté le second type de ces manifestations cutanées. Celle-ci a commencé par une éruption rubéoliforme plus ou moins disséminée (fig. 3) dont les taches ont conflué ; comme celles-ci

étaient légèrement surélevées, leur confluence a laissé apparaitre, sous la rougeur diffuse, l'infiltration oedémateuse, dure et laissant au malade une pénible sensation de cartonnage. Cette érythrodermie a bientôt desquamé, d'abord en fines plaques puis en plus ou moins larges lambeaux (fig. 4).

La fièvre et les infections diverses ont enrichi ce tableau déjà fourni. La fièvre fut bien tolérée dans les syndromes secondaires chroniques et généralement très élevée dans les syndromes secondaires aigus. Si elle a toujours accompagné les diverses infections et a pris de ce fait, une allure des plus variable, sa fréquence n'est pas conditionnée par elles. Elle est d'ailleurs apparue, chez la plupart des sujets, dès la transfusion de la moelle osseuse, alors qu'en règle générale, ceux-ci toléraient parfaitement la phase initiale de l'aplasie, déterminée par l'irradiation, et demeuraient apyrétiques ; les hémocultures faites pendant cette phase fébrile qui a suivi les transfusions de moelle osseuse, furent dans tous les cas négatives.

Les infections rencontrées chez nos malades sont mentionnées au tableau XVI, et comparées à celles rencontrées dans d'autres espèces animales. On peut y voir qu'elles vont des infections mycosiques (singulièrement à candida albicans), responsables de la mort d'un malade, et particulièrement fréquentes, même si l'on administre à titre préventif un antibiotique tel que la Nystatine. On pourrait penser que cette fréquence élevée est liée au terrain particulièrement sensible à l'égard de ce micro-organisme que représentent les leucémiques. Il est possible que ce terrain élève les chances d'une telle infection, mais, contre l'hypothèse de son rôle unique, il convient de

signaler que un des sujets irradiés accidentellement à Vinca (Yougoslavie) (Jammet et coll., 1959 (31); Mathé et coll., 1959 (1)), la seule manifestation clinique d'un syndrome secondaire après la greffe de moelle osseuse (qui n'a duré que trois semaines) fut une stomatite à candida albicans, l'expression de ce syndrome se limitant par ailleurs à une lymphopénie.

Les infections bactériennes sont également fréquentes, mais relativement faciles à contrôler. C'est ainsi que les dermites présentées au cours du syndrome secondaire chronique, d'origine staphylococcique chez D.V. et streptococcique chez V.L., ont cédé à l'administration d'antibiotiques. La miliaire tuberculeuse présentée par B.B. put être contrôlée par le traitement anti-tuberculeux. Cependant, les septicémies présentées vers le 7e jour après l'injection de la moelle par J.L.C., P.P. et D.F., furent, à cause de la cytopénie périphérique, difficiles à combattre. Des exsanguino-transfusions quotidiennes systématiques permirent dans un cas (J.L.C.) de négativer les hémocultures et obtinrent un effet malheureusement temporaire.

Par contre, les infections virales sont particulièrement redoutables. Elles ont été de trois types dans notre expérience : a) varicelle, zona ; b) hépatite ; c) inclusions cytomégaliques.

La varicelle a pris d'emblée une allure évolutive marquée, le type hémorragique s'est compliqué d'encéphalo-méningite et a été mortelle en quelques jours. Il est vrai que le patient était soumis à un traitement par la Δ-lycortisone (30 mg / jour) et que la varicelle est connue pour être très grave chez les sujets ainsi traités (Fallier, 1961 (22) ; Benatti, 1963 (33)).

Le zona s'est également présenté sous une forme très sévère : les lésions cutanées furent très étendues et s'ulcérèrent ; une méningo-encéphalite grave apparut, qui se compliqua ~~[illegible]~~ d'hémiplégie qui n'a été que lentement régressive. A noter aussi cependant qu'à cette période, le sujet était également sous corticothérapie.

L'hépatite est d'interprétation plus délicate, puisque le syndrome secondaire semble, par lui-même, capable de provoquer dans le foie des lésions. Il est cependant raisonnable d'attribuer à un virus les désordres hépatiques considérables présentés par M.V. Cette malade avait présenté deux mois environ avant son irradiation des anomalies des tests d'exploration hépatique (ceci 100 jours environ après des transfusions sanguines), qu'il y a donc tout lieu d'attribuer à une hépatite ~~[illegible]~~ sérique latente. Il est donc possible que le syndrome secondaire ait favorise le réveil de cette hépatite, ce qui n'est pas pour surprendre, puisque nous avons démontré que ce syndrome entraine une perte de la mémoire immunitaire (Mathé et coll., 1961) (34). Rappelons la fréquence des infections virales au cours de syndrome secondaire chez le Singe (De Vries et coll., 1961) (17). Il semble donc que la maladie secondaire comporte une diminution considérable des défenses antivirales.

Enfin, les désordres hépatiques ont été au premier plan du syndrome secondaire présenté par la malade M.J. après transfusions de globules blancs ; la malade mourut dans un tableau d'ictère grave avec atrophie jaune aiguë du foie. Il est difficile d'affirmer qu'il puisse s'agir seulement de lésions hépatiques d'origine immunologique ; il s'agit peut-être d'une hépatite virale aggravée par le conflit immunologique. quoique le tableau biologique ne soit pas tout à fait en faveur [illegible]

2) Désordres hématologiques.

Bien que caractéristiques et très proches de ceux observés

comme cela a été constaté dans certaines espèces animales, singulièrement le Lapin (Porter, 1960) (13). Nous avons cependant observé chez un patient, des agglutinines froides (D.V.).

Aucun malade n'a jamais présenté de thrombocytopénie que l'on puisse attribuer au syndrome secondaire ; on peut tout au plus noter un très fréquent retard de la restauration de la thrombocytose sanguine par rapport à la granulocytose.

Le taux des granulocytes est fréquemment augmenté de façon modérée, sans que l'on puisse en attribuer la raison au syndrome lui-même ou aux infections.

Les désordres lymphocytaires paraissent par contre les plus fréquents et les plus specifiques ; ils consistent le plus souvent en une lymphopénie intense ou modérée, et nous avons dit plus haut que plusieurs des sujets Yougoslaves irradiés accidentellement avaient présenté une discrète lymphopénie en l'absence de tout syndrome secondaire clinique évident. Mais le désordre lymphocytaire peut consister e en une hyperlymphocytose qui, en fait, est plus précoce que la lymphopénie. Ces deux aspects possibles des anômalies de cette série sanguine correspondent en réalité à deux phases successives des lésions lymphoïdes, comme nous l'avons montré chez la Souris ; une phase de prolifération, suivie d'une phase d'aplasie (Rathé et Amiel, 1960) (37), auxquelles correspondent d'ailleurs respectivement deux phases d'hyper- puis d'hypo-gammaglobulinémie.

La présence dans le sang de cellules hyperbasophiles (plasmocytes, histiocytes et lymphocytes à cytoplasme hyperbasophile) et leur taux relativement élevé dans la moelle osseuse sont un symptôme également fréquent.

Nous avons enfin observé chez un malade (B.B.) une importante éosinophilie sanguine (jusqu'à 50 % des leucocytes) , et médullaire, au moment des plus intenses manifestations cliniques du syndrome secondaire. Cette éosinophilie a disparu en quelques jours après l'administration de Δ-1-cortisone.

On n'a pas observé de cellules L.E., que nous avons attentivement recherchées avec F. Siguier.

3) Aspects histologiques.

Une notion essentielle : la moelle est repeuplée ou en voie de restauration, tandis que, lorsque les sujets meurent d'aplasie myélo-lymphoïde due à l'irradiation et sans syndrome secondaire, la moelle est vide de cellules myéloïdes ; on peut retrouver à l'examen histologique un excès de cellules hyperbasophile. Le second signe important et essentiel pour la compréhension de la pathogénie du syndrome secondaire réside dans les infiltrations de l'épithélium de multiples tissus par des cellules du type lymphoïde. Dans les environs des cellules infiltrantes on note diverses lésions dégénératives des cellules épithéliales. Il nous semble que ce phénomène traduit directement l'attaque par les cellules du donneur des tissus de l'hôte (fig. ~~17~~. 8, 9, 12, 18).

De tous les tissus, le tissu lymphoïde est celui qui présente les lésions les plus marquées. Celles-ci commencent par une phase d'hyperplasie, qui peut d'ailleurs aboutir à l'apparition de discrètes adénopathies, essentiellement spinales. Celles-ci sont dues à une prolifération d'histiomonocytes, souvent hyperbasophiles (fig. 10), et que le microscope électronique révèle très riches en

(Congdon et Goodman (1962) (38), et en microscopie électronique par Binet et Vathé (1961) (13))

ribosomes et dépourvus d'ergastoplasme (fig.). Cet aspect est superposable à celui observé histologiquement par Mathé et Amiel (1960) (39) et Mathé et coll. (1963) (40), dans le syndrome second re aigu provoqué chez la Souris par greffe semi-allogénique de cel les lymphoïdes, et chez le Singe traité avec moelle homologue (De Vries et coll., 1961) (17). Des éosinophiles peuvent infiltrer ces ganglions. La phase d'hyperplasie est suivie d'une atrophie second: Les adénopathies disparaissent et les ganglions se réduisent ultérieurement à leur structure réticulo-endothéliale. Ils sont dépourvu de lymphocytes et de follicules germinatifs (fig. 5).

La rate présente les mêmes lésions d'aplasie lymphoïde qu les ganglions. Elle peut également présenter des nécroses, dont il est impossible actuellement de déterminer l'origine (infections, lésions vasculaires).

La lymphopénie concerne également les plaque de Peyer de l'intestin. Mais les lésions ne se limitent pas dans cet organe, au tissu lymphoïde : elles concernent surtout les cryptes, qui peuvent être atteintes de désintégration et/desquamation des cellules épithé liales, aboutissant à une disparition totale de l'épithélium, des cryptes et de la surface (fig. 11 et 12).

Les lésions cutanées sont également très évocatrices. Elle consistent d'une part en infiltrats dermiques par des cellules mononucléées, singulièrement des histiomonocytes, ces infiltrats étant en particulier, péri-vasculaires (fig. 6, 7 et 8). Les cellules lymphoïdes envahissent l'épiderme et dans les environs immédiats de ces cellules on note des vacuolisations des cellules épithéliales et un type de nécrose caractéristique : la dyskératose (fig. 1) (4 et 8). Les au'

lésions de l'épiderme : acanthose, hyperkératose et parakératose, semblent secondaires à l'infiltration lymphoïde et à la dégénérescence épithéliale.

Les lesions des autres tissus ou organes ~~xxx~~ ne sont pas systématisées, mais variables de l'un à l'autre. C'est ainsi que le rein et le coeur sont généralem nt normaux, que le poumon est fréquemment atteint, mais de lésions infectieuses secondaires (pneumonie virale ? pneumopathie mycosique ...) Le foie, par contre, semble atteint de façon plus spécifique : chez B.B., une hépatomégalie a accompagné le premier syndrome secondaire après la greffe de moelle osseuse ; elle a disparu pour réapparaitre au cours de la récidive du syndrome secondaire provoquée, cette fois, par l'injection de leucocytes du donneur dont la greffe de moelle ~~a~~ avait pris. Une ponction-biopsie a alors revelé la présence d'infiltrats à cellules mononucleaires, essentiellement des histiomonocytes (fig. 5) riches en ribosomes, comme l'a révélé la ~~présence d'infiltrats à cellules mononucléaires~~ microscopie électronique (fig.). L'absence d'une importante alteration hépatocytaire suggère fortement qu'il ne s'agit pas d'une hepatite virale, mais bien d'un désordre immunitaire traduisant la reaction du greffon contre l'hôte. Les infiltrats cellulaires ne resument cependant pas les lesions hepatiques possibles du syndrome seconaaire : des cellules hepatiques necrotiques dispersées aans le parenchyme et, moins frequemment , des foyers de nécrose confluents peuvent être observés. Il faut souligner la fréquence de l'atteinte du foie au cours cu synarome secondaire, ce qui a d'ailleurs eté observé chez l'animal, en particulier dans notre expérience (Mathé et Amiel, 1962 (19) ;

Congdon et Kretchmar, 1963 (41)).

4) Désordres biochimiques.

Divers désordres biochimiques ont été enregistrés. Ils ne font, pour la plupart, que refléter les désordres cellulaires ou viscéraux déjà observés morphologiquement.

a) Parmi les plus importants, s'inscrivent les désordres des immunoglobulines. Nous avons observé fréquemment une baisse d'intensité variable des trois immunoglobulines γ-1-A, γ-1-M et γ_2 (fig. et Un des malades (D.V.) a cependant présenté une hyper-γ-globulinémie très importante (~~fig.~~ tableau IV). Ces faits s'expliquent à la lumière d'une expérience que nous avons conduite chez la Souris, qui nous a montré que les désordres des γ-globulines évoluent, comme ceux du tissu lymphoïde ("vide supra"), en deux temps : une phase que caractérise un taux normal ou élevé, une de diminution. Il est probable que la première correspondeà la période maximale de réaction du greffon contre l'hôte, l'autre à l'aplasie lymphoïde séquelle.

b) L'étude de diverses enzymes sériques chez les malades a pu mettre en évidence d'importantes anomalies (Schwarzmann, 1964) (42). Celles-ci ont toujours été de pair avec des désordres hépatiques, et il est probable qu'elles ne font que les traduire. Le tableau XII donne un exemple des perturbations observées chez le malade N.B. Les taux de la lacticodéshydrogénase (LDH), de la transaminase glutamo-oxalacétique (GOT), de la transaminase glutamo-pyruvique (GPT), de l'ornitine-carbamyl-transférase (OCT) et de l'aldolase sont notablement

augmentés le 29 mai. On notera : a) que le taux de la transaminase GOT est entre 3 et 4 fois supérieur à celui de la GPT, ce qui est à l'opposé de ce que l'on observe dans les hépatites virales, cette dissociation ne se retrouve, toutefois pas lors du syndrome réactivé par les injections de globules blancs; b) que l'augmentation de l'aldolasémie est, par contre, du même ordre que celle observée habituellement dans les hépatites ; que l'augmentation du taux de l'OCT prouve la réalité de l'atteinte hépatique, cet enzyme n'existant que dans le foie.

L'étude de ces enzymes dans le sérum de souris radiochimères allogéniques a été tentée, mais rendue impossible par la constante hémolyse du sang après son prélèvement.

c) Nous n'avons pas dosé dans le sérum la sérine et la glycine, dont Kretchmar et Congdon, (1963) (43) ont trouvé les concentrations abaissées chez des souris chimères allogéniques ; nous n'avons pu davantage mesurer dans les tissus les taux de ces substances (qu'ils trouvent diminuées dans le foie et les muscles), ni celui de l'acide aspartique (qu'ils trouvent augmenté dans le foie), ni ceux de glutathion, de la glutamine, (qu'ils trouvent abaissés dans le foie) ni ceux de la β-alanine et de l'acide β-amino-isobutyrique (qu'ils trouvent élevés dans cet organe) (Kretchmar et Congdon, 1961 (44), 1964 (45)).

Nous avons, par contre, étudié les concentrations de divers acides organiques dans le sang, et leur élimination dans l'urine, et n'avons trouvé aucune anomalie significative et constante (tableau XIII). Une étude parallèlement menée chez la Souris (Nordman et coll., 1964) (46) a révélé des modifications significatives du taux sanguin de l'acide l-malique et de la nicotinamide-adénine-dinucléotide (NAD).

Si le taux sanguin de l'acide lactique et de l'acide pyruvique ne montre pas après greffe de moelle allogénique de différences notables av ~~celui~~ avec de témoins, par contre, les deux acides α-céto-glutarique et l-malique et le coenzyme NAD voient leur taux nettement abaissé dans le sang d'animaux ayant reçu une greffe de cellules hématopoïétiques allogéniques. L'acide α-céto-glutarique voit également son taux diminué au décours d'une greffe isogénique. Si bien que l'acide l-mali que et le coenzyme NAD signent par leur abaissement plus particulièrement le syndrome secondaire ; il est à noter que dans le foie des souris, cette étude a également noté une diminution très nette du NAD, à condition que le prélèvement soit précédé d'un jeûne de 24 heures. Le syndrome secondaire s'accompagne donc d'une perturbation de la synthès ou d'un excès du catabolisme de ce coenzyme fondamental, perturbation qui pourrait être liée à un défaut d'ATP, substrat nécessaire à la biosynthèse du NAD.

E. Aspects évolutifs.

Plusieurs aspects évolutifs du syndrome secondaire peuvent être distingués.

La forme tardive et bénigne est illultrée par les observati des patients D.V. et V.L. L'état du malade demeure satisfaisant penda un mois après la restauration hématologique. Puis apparaît un ensembl de manifestations dominées par l'aplasie lymphoïde et les infections. Les symptômes cliniques disparaissent au bout d'un mois, lorsque la lymphocytose se restaure.

Les formes précoces sont illustrées par les observations malades E.D., M.V., B.B., M.J. Elles sont très sévères et caractérisées p

l'association de deux types de symptômes : ceux qui, comme dans le cas précédent, sont liés à l'aplasie lymphoïde et ses conséquences infectieuses, et ceux qui témoignent plus directement de la réaction des cellules immunologiquement compétentes du greffon contre l'hôte, telles que l'érythrodermie et les atteintes hépatiques et intestinale.

Ces formes précoces sont de deux types, selon que le syndrome prend son départ alors que la restauration myéloïde est accomplie (cas de E.D. et de M.J.); ou pendant que celle-ci s'accomplit, voire à son tout début (cas de B.B.). Les documents histologiques de ces derniers cas démontrent la réalité de ces formes, que les symptômes cliniques suggéraient On sait par ailleurs, que, chez la Souris, la réaction du greffon contre l'hôte peut être, si elle est induite chez des animaux irradiés à dose létale ou 50 % létale (suivie de transfusion de cellules médullaires) par des cellules lymphoïdes, peut s'exprimer très précocement, survenan avant la restauration myéloïde (Mathé et Amiel, 1960) (37). Ce phénomèn de mort par syndrome secondaire aigu avant la restauration myéloïde peut même s'observer après simple transfusion de moelle osseuse allogénique chez des souris irradiées à dose létale : il suffit, pour cela, d'augmenter le nombre de cellules médullaires ; ~~c'est ainsi que nous avons montré~~ que le syndrome secondaire puisse être précoce au point de tuer tous les receveurs de moelle osseuse allogénique avant la restauration myéloïde , a également été démontré chez le Singe (De Vries et coll., 1961) (17 - 35).

Il est possible que plusieurs des constants échecs de greffe de moelle allogénique mentionnés par diverses équipes après irradiatio totale chez l'Homme (Thomas et coll., 1961) (47) aient concerné des ca compliqués de syndromes secondaires très précoces ; c'est ce qui resso

en particulier, à la lecture de compte-rendus de certains essais de Parra (1962) (48).

A noter, enfin, l'existence de formes latentes, que ne révèlent que la survenue d'une infection : c'est ainsi que l'enfant C., dont la restauration s'était faite facilement, et dont l'évolutic se poursuivait sans manifestations de syndrome secondaire, est mort au troisième jour d'une varicelle ; il est vrai que les stéroïdes surrénaliens suffisent à fragiliser les sujet à l'agard de cette affection ( ). C'est ainsi que le patient B.B., alors que le syndrome secondaire induit par les transfusions de leucocytes semblai contrôlé, a fait un zona d'une sévérité exceptionnelle, sévérité que nous n'avons jusqu'ici rencontrée que chez des sujets atteints d'insuffisance lymphocytaire, parce que porteurs de leucémie lymphocytaire chronique ou de maladie de Hodgkin.

F. Physiopathologie.

Le syndrome secondaire chez l'Homme pose trois problèmes physiopathologiques : a) le processus qui l'induit ; b) le mécanisme des divers symptômes ; c) ses rapports avec les maladies diverses par auto-immunisation.

a) Pour répondre à la première question, on dispose maintenant chez l'Homme des mêmes documents et arguments qui ont prouvé, chez l'animal (Van Bekkum et coll., 1959 (49) ; Denko et coll., 1959 (50); Mathe et Amiel, 1962 (19), 1963 (51)), le rôle essentiel de la réaction du greffon contre l'hôte.

La responsabilité de l'irradiation est éliminée par le fait que : a) un tel syndrome n'a jamais été observé après irradiation sublétale, même à des doses de 400 à 600 rads (Kiss et coll., 1962) (30) ; b) après irradiation létale, il n'a jamais été observé , si fut appliquée une transfusion de moelle osseuse autologue (Kurnick et coll. 1958 (52), 1959 (53) ; Mac Govern et coll, 1959 (54)) ou isogénique (Atkinson et coll, 1959 (55) ; Thomas et coll, 1959 (56), cas P c) il n'a pas été rencontré davantage après une telle irradiation survie de transfusion de moelle osseuse allogénique, lorsque la moelle ne présente aucun symptôme de restauration (Mathé et coll, 1959 (2)(57), 1960 (3)) ; d) ce syndrome peut être enfin provoqué, par des transfusions de leucocytes, chez des malades non irradiés.

En faveur de la responsabilité de la réaction du greffon contre l'hôte, s'inscrivent trois arguments : a) l'identité des lésions histologiques observées chez l'Homme à celles décrites chez l'animal (De Vries et coll. (17 - 35), 1961) ; b) la reproduction, chez B.B., du syndrome secondaire par injections de globules blancs du donneur de moelle osseuse qui a pris, et à l'égard duquel la tolérance specifique est démontrée par une greffe de peau (fig.) ; c) enfin la démonstration, toujours chez B.B., que l'individu chimère ne produit plus ses propres anticorps, mais ceux du greffon : la preuve en a été apportée par l'étude des groupes d'immunoglobulines Inv. (tableau XVII).

S'il est raisonnable d'attribuer à la réaction du greffon contre l'hôte la responsabilité essentielle du syndrome secondaire, il n'en reste pas moins possible que l'irradiation peut ajouter à son action, en intensifiant telle ou telle lésion, en particulier l'aplasie de la série lymphocytaire et la nécrose des cryptes intestinales ;

l'effet de la réaction du greffon contre l'hôte s'exerçant sur des tissus déjà affectés par l'irradiation, et alors que commence la restauration, est probablement plus marqué.

Le tableau XVI représentant chez 14 malades la date d'apparition de diverses manifestations cliniques par rapport à la date de la transfusion de moelle osseuse ou de leucocytes, donne des résultats qui rejoignent ceux de Van Putten (58) quant à la date d'apparition du syndrome secondaire chez l'Homme, du 5e au 10e jour ; la comparaison avec les autres espèces animales montre ici que l'espèce la plus proche est le Singe.

Le schéma de la figure 2 résume nos conceptions actuelles sur la physiopathologie du syndrome secondaire. La réaction du greffon contre l'hôte entraîne d'abord une prolifération d'histiomonocytes à cytoplasme hyperbasophile, que l'on peut observer dans le tissu lymphoïde, où elle entraine diverses lésions, dégénératives de l'épithélium, du derme, du foie et de l'intestin. Il y a également tout lieu de penser que cette réaction du greffon contre l'hôte est responsable de la dégénérescence des cryptes intestinales qui peut être produite chez la Souris, sans irradiation (Brocades Zaalberg, 1964) (59) et de l'anémie qui est liée à la production d'anticorps circulants par les cellules immunologiquement compétentes du greffon, comme cela a été démontré chez l'animal (Porter, 1960) (13-14-15).

Il est cependant probable que beaucoup des lésions observées ne sont pas spécifiques. C'est ainsi qu' l'aplasie lymphocytaire, par le défaut d'immunoglobulines qu'elle entraine, comme nous l'avons montré chez la Souris (Mathé et coll, 1964)(34) et comme le suggère l'observation de M.J. (Mathé et coll., 1960) (3), ainsi qu'une perte de

mémoire immunitaire, favorise les infections, comme peuvent encore le faire les lésions cutanées, lesquelles infections sont, à leur tour, à l'origine de diverses atteintes kissulaires ou viscérales (cutanées, intestinales, pulmonaires, hépatiques).

Parce que cet ensemble pathologique peut être considéré comme lié essentiellement à la réaction du greffon contre l'hôte, certains auteurs n'ont pas hésité à le considérer comme un modèle de "maladie par auto-anticorps" (Stastny et coll., 1963) (60), et à en déduire que la ~~réaction~~ raison d'une telle affection réside dans une mutation d'un clone de cellules immunologiquement compétentes. La connaissance maintenant approfondie du syndrome sedondaire chez l'Homme doit-elle conduire à soutenir ou à critiquer cette hypothèse ?
Si certaines lésions rappellent celles observées dans certaines maladies dont on a pu suggérer une origine auto-immunitaire sans toutefois en apporter la moindre preuve sérologique convaincante, l'infiltration histiomonocytaire hépatique, qui rappelle celle de certaines hépatites chroniques (Schwartzberg 1965) (61), le syndrome cutané, qui rappelle d'une part le lupus érythémateux, d'autre part le pityriasis rubra de Hebra compliquant la leucémie lymphocytaire chronique (Miller 1962 (62) ; Mathé et Seman 1963 (63)), si certains malades ont présenté une anémie avec auto-anticorps (D. V.), il faut bien reconnaitre que l'on est surtout frappé par les différences entre ces symptômes et lésions du syndrome secondaire et les symptômes et lésions que l'on est aujourd hui autorisé à attribuer à des auto-anticorps : on ne trouve le plus souvent pas d'anticorps anti-érythrocytaires ; nous n'avons, avec P. Miguier, jamais mis en évidence de cellules L.E. chez nos malades ni chez des souris chimères allogéniques ; le rein, ~~et~~ les vaisseaux ne sont presque

jamais affecté dans le syndrome secondaire ; l'aplasie lymphocytaire, son syndrome majeur, n'a jamais été signalé dans les maladies par auto anticorps ; il en est de même de l'hypo- γ -globulinémie. Il convient donc, pour le moins, de s'abstenir d'expliquer les "maladies par auto-anticorps" selon des mécanismes faisant appel à une analogie qui nous parait loin d'être démontrée, avec le syndrome secondaire (Berger et Delarue, 1965) (64).

G. Syndrome secondaire et effet anti-leucémique)

Si le syndrome secondaire est une conséquence néfaste de la réaction du greffonc contre l'hôte, au point de représenter la principale pierre d'achoppement actuelle à l'usage de cette méthode au traitement des leucémies (Mathé, 1961) (21), on peut cependant attendre de cette réaction des effets bénéfiques, précisément dans le traitement de ces néoplasies.

Soit un sujet "A" porteur de cellules leucémiques "a", la leucémie étant éventuellement dûe à un virus "α" ; une irradiation totale à la dose de 800 rads détruit un pourcentage élevé de cellules leucémiques et conditionne le sujet pour une greffe de moelle osseuse d'un sujet "B" ; celle-ci restaure la moelle osseuse par la prolifération de ses cellules myéloïdes, et réalise une immunothérapie adoptive à l'égard de la leucémie, par la réaction de ses cellules immunologiquement compétentes à l'égard des cellules "a" d'une part, comme cela a été montré dans les leucémies (Barnes et Loutit, 1957 (8) ; De Vries et Vos, 1958 (65) ; Mathé et Bernard, 1959 (2) ; Mathé et coll., 1962 (56)) et autres tumeurs greffées (Woodruff et coll. spontanées (Mathé et Bernard, 1958 (56) ; Mathé et

Lt Col Dan Brown
HQ AFMDA/SGPT
202-767-5078
71 A-458 - Box
Whole Body Irradiation

d'autre part à l'égard du virus, comme nous l'avons montré sur la leucémie virale de Charlotte Friend (Mathé et coll., 1963 (70) ; Mathé et coll., 1964 (71)) : la réaction antivirale, non seulement exerce une action anti-leucémique (Mathé et coll., 1963)(70), mais encore peut éradiquer le virus dans le sang ou diminuer sa concentration (Mathé et coll., 1964) (71). Il n'est enfin pas déraisonnable d'espérer que, si la greffe a réussi à repeupler les tissus myéloïdes (Amiel et coll., 1962) (72) et lymphoïdes à 100 %, silelle est définitive et si le virus est spécifique d'individu ou de lignée comme c'est le cas pour certaines leucémies de la Souris (Gross, 1961 (73) ; Friend 1957 (74)), le virus α ne sera pas capable d'induire une leucémie "b" chez cet individu devenu hématopoïétiquement "B".

Nos premiers résultats chez l'Homme sont encourageants à cet égard ~~(fig.~~). Il convient de distinguer, d'une part, deux patients qui n'ont eu qu'une greffe de moelle ossuse transitoire, rejetée au bout de trois mois, et, d'autre part, le sujet ~~actuellement~~ demeure chimère à 100 % ~~depuis~~ durant 19 mois.

Chez les deux premiers patients, une rémission apparemment complète a été observée : le premier, dont la leucémie évoluait depuis 26 mois, et qui avait bénéficié de trois rémissions dont les durées respectives avaient été de 12 mois, dont 9 mois de rémission complète ; le second, dont la leucémie évoluait depuis 13 mois, et qui avait bénéficié d'une première rémission de 8 mois et d'une seconde rémission de 3 semaines, laissant alors la place à une rechute qui évoluait au moment où l'essai fut entrepris, eut une survie de 9 mois, dont 5 mois de rémission complète.

Le troisième malade, dont la leucémie évo

Lt Col Dan Brown
HQ AFMDA/SGPT
202-767-5078
71A-458-Box
Whole Body Irradiation

et qui avait bénéficié d'une première rémission de 11 mois et d'une seconde de un mois, ~~est actuellement~~ était en rémission complète 19 mois après l'irradiation, lorsqu'il mourut des suites d'une infirmité gastro-entérite.

La comparaison des résultats obtenus chez les deux premiers malades, avec ceux enrégistrés chez N.P. après greffe de moelle isogénique suivant la même irradiation totale, est en faveur de la réalité d'un effet immunitaire complémentaire à celui de l'irradiation.

Celui du patient B.B., ~~dont le pronostic définitif ne peut être actuellement porté~~, souligne déjà cependant l'intérêt d'obtenir par une greffe définitive et totale, non seulement l'effet immunitaire, mais encore le changement de la constitution immunogénétique des tissus hématopoïétiques.

Un effet anti-leucémique également remarquable semble pouvoir être attribué aux transfusions de leucocytes ; une rémission a été obtenue chez 3 sur 6 des patients atteints de leucémie aiguë traitées. Il s'agit certes de rémissions de courte durée (C.A. : 3 semaines, G.M. : 2 mois, P.T. est actuellement en rémission complète après 2 mois), apparemment complète, les lymphoblastes disparaissent du sang et de la moelle osseuse et si, dans tous les cas, un traitement par substance chimique se ~~xxx~~ trouvait associé aux transfusions de leucocytes, la maladie se comportait antérieurement comme résistante à ce traitement. Un tel résultat n'a pas été obtenu par Freireich et coll. (1964) (75-76). De même, ces auteurs ne mentionnent pas de manifestations de syndrome secondaire, ce qui suggère que les transfusions de leucocytes qu'ils pratiques ne s'accompagnent pas, comme dans le cas de notre expérience, de réaction du greffon contre l'hôte. Or, la raison pourrait en résider dans le fait que ces auteurs administrent, en même temp[illegible] fusions, du méthotrexate, qui est connu pour inhiber ce[illegible]

Lt Col Don Brown
HQ AFMDA/SGPT
202-161-5018
71 A-458 - Box
Whole Body Irradiation

(Uphoff, 1958 (77) ; Mathé et coll?, 1962 (66) ; Thomas et coll., 1 (78) ;Lochte et coll., 1962 (79)).

H. Les progrès dans le contrôle.

1) Traitement curatif.

Le contrôle du syndrome secondaire chez l'Homme est de difficulté variable selon ses modalités d'expression.

C'est ainsi que les cas de syndromes tardifs apparus chez D.V. et V.L., dominés par quelques infections et des troubles digestifs d'insuffisance sécrétoire et d'absorption, ont parfaitement répondu aux traitements symptomatiques, ~~[illegible]~~ antibiotiques et préparations diverses de ferments digestifs.

Par contre, les cas de syndromes aigus ont été de contrôle difficile ou impossible : l'administration des antibiotiques indiqué par les examens microbiologiques ou à large spectre d'action, de γ-globulines, sont loin de parvenir toujours à dominer les infecti Dans le cadre physiopathologique, l'irradiation totale de 50 à 100 rads, les stéroïdes cortico-surrénaliens, l'acide ε-amino-caproïqu (substance indiquée comme douée d'une action inhibitrice des réactio immunologiques (Gilette et coll., 1963) (80), mais ~~[illegible]~~ qui ne s'est pas révélée, entre nos mains, active chez l'animal dans la réaction du greffon contre l'hôte (non publié), ont été, même donnés en association, inefficaces. Chez le patient B.B., le contrôle du syndrome secondaire, pourtant très sévère, semble cependant pouvoir être attribué en partie à la Δ-1-cortisone : une stricte corrélation existe, en ef

Lt Col Dan Brown
HQ AFMOA/SGPT
202-767-5018
71 A-458 - Box
Whole Body Irradiation

de son administration et la réduction à la normale de l'éosinophilie. Enfin, chez la malade N.P., la transfusion de moelle osseuse isogénique a également fait disparaître tous les symptômes que l'on pouvait attribuer au syndrome secondaire.

2) <u>Traitement préventif</u>.

La conservation à 37°C pendant 2 heures des cellules hématopoïétiques qui, chez la Souris, réduit considérablement la fréquence du syndrome secondaire sans diminuer celle de la restauration myéloïde après greffe de moelle osseuse allogénique (Mathé et coll., 1963) (26), phénomène qui est lié à une extrême sensibilité des cellules immunologiquement compétentes (Amiel et Mathé, 1963) (27), n'a pas été tentée qu'une fois, et, dans ce cas (N.P.), nous n'avons assisté à aucune restauration myéloïde. Il est donc possible que les cellules myéloïdes humaines ne se comportent pas, à cet égard, comme leurs équivalentes chez la Souris ; une expérience plus étendue est cependant nécessaire. Toutefois, une transfusion de leucocytes conservés à -70° C a été suivi d'une élévation très nette du chiffre des granulocytes dans le sang périphérique (atteignant pendant 15 jours, 30 000 / mm3) (C.A.) et ne s'est accompagnée que d'un syndrome secondaire très net mais transitoire ; les cellules immunologiquement compétentes étant sensibles à ce genre d'agression (Schwarzenberg et coll., 1963) (81).

On peut attendre qu'un meilleur choix du donneur puisse réduire la fréquence et l'intensité du syndrome secondaire : des travaux sont en cours dans notre laboratoire, qui comparent la valeur, chez l'Homme : a) de l'étude des antigènes leucocytaires selon la méthode de Colombani et coll. (1963) (82) ; b) du test d'h

Lt Col Dan Brown
HQ AFMDA/SGPT
202-767-5018
71A-458-Box
Whole Body Irradiation

[redacted]

indirecte que nous avons proposé (Mathé et coll., 1964 (83) ; Matsukura et coll., 1963 (84)) ; c) du test de Brent et Medawar (1963 (85), ce dernier inutilisable d'ailleurs dans le cas de la greffe de cellules hématopoïétiques chez des leucémiques, car il risque, d'une part, de transmettre aux donneurs sains des facteurs leucémigènes ou d'autres virus (de l'hépatite par exemple) et, d'autre part, d'immuniser ces donneurs, en partant d'intensifier le syndrome secondaire. (Ce test s'est d'ailleurs révélé dans une étude expérimentale conduite chez l'Homme par nos collaborateurs (Brézin et coll., 1964)(86) et le choix du meilleur donneur ne présente aucune valeur dans la révélation de celui-ci) ; d) enfin, le test de transformation "in vitro" des cellules lymphoïdes en cellules hyperbasophiles, proposé par Bach et Hirschborn (1964) (87).

Les premiers résultats de cette étude paraissent encourageants pour les deux premiers, décevants pour les deux derniers (Brézin et coll., 1964) (86).

Aussi attendons-nous beaucoup plus des deux méthodes suivantes l'emploi de donneurs multiples et le traitement par l'méthoptérine.

L'emploi de donneurs multiples s'est avéré dans nos mains (Mathé et coll., 1962 (88), 1964 (89)) très efficace chez la Souris, puisque, après la transfusion de la moelle osseuse de 4 donneurs, deux proches (mêmes gènes au locus H-2), deux éloignés (gènes différents au locus H-2), la fréquence des prises fut, pour un même nombre total de cellules, aussi élevée que celle obtenue avec le meilleur donneur, et la fréquence du syndrome secondaire aussi basse. L'étude de la tolérance spécifique liée au chimérisme a révélé que prenait la greffe du (ou des) donneur (s) le(s) plus proche(s) quant à l'histoco-

Lt Col Don Brown
HQ AFMDA/SGPT
202-161-5078
71 A-458 - Box
Whole Body Irradiation

TABLEAU XVI

Phénotypes sériques du receveur et des donneurs

Receveur avant :	B.B.	Gm (a-b+x-e+)	Inv (1+a+b+)
Donneurs :	H.B.	Gm (a-b+x-e+)	Inv (1-a-b+)
	D.B.	Gm (a-b+x-e+)	Inv (1-a-b+)
	M.B.	Gm (a-b+x-e+)	Inv (1-a-b+)
	P.B.	Gm (a-b+x-e+)	Inv (1-a-b+)
	F.B.	Gm (a-b+x-e+)	Inv (1-a-b+)
Receveur après :	B.B.	Gm (a-b+x-e+)	Inv (1-a-b+)

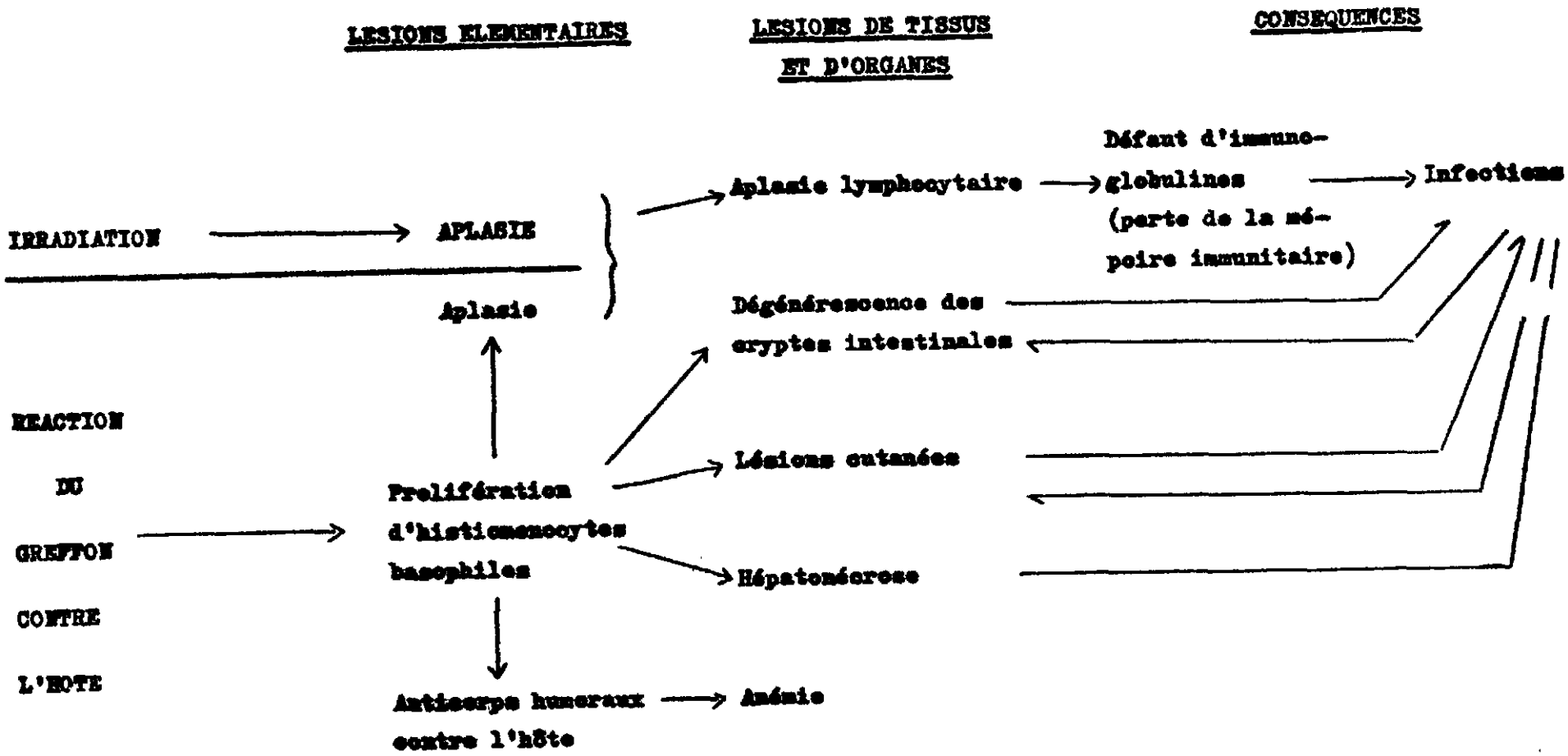

Figure

SCHEMA DE LA PHYSIOPATHOLOGIE DU SYNDROME SECONDAIRE

cette méthode chez l'Homme (patient B.B.), nous avons pu obtenir une greffe totale, portant sur le donneur que l'étude des antigène leucocytaires et le test d'histocompatibilité avaient permis de considérer comme le plus proche du receveur, et le syndrome secondaire, qui fut certes sévère, put cependant être contrôlé. Un second essai chez l'Homme, au cours duquel fut transfusée la moelle de 5 donneurs, aboutit à une restauration rapide ; le patient étant décédé secondairement de varicelle, il n'est pas possible d'en tirer des conclusions à tous les égards. Il est cependant remarquable de constater qu'aucune des manifestations du syndrome secondaire n'est apparue, et que l'état du patient était excellent lorque survint la varicelle (fig. 13).

De toute façon, ce cas est d'interprétation complexe, et le sujet fut traité après la transfusion de moelle osseuse par l'Améthoptérine, divers travaux expérimentaux (Uphoff, 1958 (77) ; Mathé et coll., 1962 (66) ; Thomas et coll., 1962 (78)) ayant montré que l'administration de ce produit après la greffe était capable de réduire la fréquence et la sévérité du syndrome secondaire. Il est donc possible que l'absence des manifestations habituelles de celui-ci relève de cette double tentative de traitement préventif : donneurs multiples, améthoptérine.

La malade M.J. qui présenta après greffe de leucocytes de leucémie myéloïde chronique un syndrome secondaire aigu mortel avait été transfusée avec une quantité très importante de cellules granulocytaires ($7,99.10^{11}$ soit 160 fois plus que le nombre de cellules médullaires reçues par B.B.) provenant toutes de la même donneuse. L'administration d'améthoptérine ne parut dans ce cas efficace que durant quinze jours.

R E S U M E

14 observations de syndrome secondaire chez l'Homme, compliquant des transfusions de moelle osseuse allogénique après irradiation totale à dose létale, ou des transfusions de leucocytes sont analysées.

Les signes cliniques (généraux, digestifs, hépatiques, cutanés, lymphoïdes, viscéraux divers), les signes hématologiques (anémie, lymphocytopénie, éosinophilie), les lésions histologiques (prolifération d'histiomonocytes, aplasie lymphoïde, nécroses), les désordres biochimiques (anomalies des taux sériques des immunoglobulines et de diverses enzymes sériques) sont décrits et comparés à ceux observés dans diverses espèces animales.

Les données enregistrées chez l'Homme concourent à démontrer que le processus physiopathologique essentiel réside, comme chez l'animal, dans la réaction du greffon contre l'hôte.

Cette réaction, si elle est néfaste puisque responsable du syndrome secondaire, peut être utilisée dans un sens favorable en tant qu'immunothérapie adoptive de la leucémie : les résultats obtenus à cet égard chez 3 patients sont encourageants; l'un d'entre eux, chimère hématopoïétique totale (myéloïde et lymphoïde) ~~est actuellement~~ était en parfait état hématologique après 20 mois.

Des rémissions apparemment complètes ont, par ailleurs, été obtenues après transfusion de leucocytes chez 3 patients atteints de leucémie aiguë lymphoblastique sur 6 traités. Il est suggéré que cet effet antileucémique relève également de la réaction du greffon contre l'hôte.

La valeur des moyens employés pour contrôler le syndrome secondaire est analysée : il semble que l'utilisation de donneurs multiples et l'emploi d'amethoptéine après la transfusion des cellules soient d'une réelle efficacité.

BIBLIOGRAPHIE

1 MATHE (G.), JAMET (M.), PENDIC (B.), SCHWARZENBERG (L.), DUPLAN (J.F.) MAUPIN (B.), LAFARJET (R.), LARRIEU (M.J.), MILIC (D.) et DJUNIC (Z.). Transfusions et greffes de moelle osseuse homologue chez des humains irradiés à fortes dose accidentellement. (Rev. Et. Clin. Biol., 1959, 4, 226.).

2 MATHE (G.), BERNARD (J.), SCHWARZENBERG (L.), LARRIEU (M.J.), LALANNE (C.M.), DUTREIX (A.), DENOIX (P.), SURMONT (J.), SCHWARTZMAN (V.) et CEOARA (B.). Essai de traitement de sujets atteints de leucémie aiguë en rémission par l'irradiation totale suivie de transfusion de moelle osseuse homologue. (Rev. Fr. Et. Clin. Biol., 1959, 4, 675).

3 MATHE (G.), BERNARD (J.), VRIES (M.J.) de), SCHWARZENBERG (L.), LARRIEU (M.J.), LALANNE (C.M.), DUTREIX (A.), AMIEL (J.L.) et SURMONT (J.). Nouveaux essais de greffe de moelle osseuse homologue après irradiation totale chez des enfants atteints de leucémie aiguë en rémission. Le problème du syndrome secondaire chez l'Homme. (Rev. Hematol., 1960, 15, 115).

4 MATHE (G.), AMIEL (J.L.), SCHWARZENBERG (L.), CATTAN (A.) et SCHNEIDER (M.). Hematopoietic chimera in man after allogenic (homologus) bone-marrow transplantation. Control of the secondary syndrome.(Brit. Med. J., 1963, 5373, 1635).

5 MATHE (G.), AMIEL (J.L.), SCHWARZENBERG (L.), CATTAN (A.) et SCHNEIDER (M.); DE VRIES (M.J.), TUBIANA (M.), LALANNE (C.) DUTREIX (A.), BINET

(J.L.), PAPIERNIK (E.), SEMAN (G.), MATSUKURA (Y.), MAY (A.M.), SCHWARZMAN (W.) et FLAISLER (A.). Hematopoïetic chimerism following allogenic bone marrow transplantation in man. (Blood, 1964, sous presse)

6 MATHE (G.), AMIEL (J.L.), SCHWARZENBERG (L.), CATTAN (A.) et SCHNEIDER (M.). Attempt and application of adoptive immunity in the treatment of acute leukemia. (Conf. on acute leukaemia, Warrenton, 1964, Cancer Rev., 1965, sous presse).

7 BARNES (D.W.H.), FORD (C.E.), ILBERY (P.L.T.), KOLLER (P.C.) et LOUTIT (J.F.). Tissue transplantation in the radiation chimera. (J. Cell. Comp. Physiol., 1957, 50 (sup. 1), 123).

8 BARNES (D.W.H.) et LOUTIT (J.F.). Treatment of murine leucaemia with X-rays and homologous bone-marrow. (Brit. J. Haematol., 1957, 3, 241).

9 BEKKUM (D.W., Van) et VOS (O.). Immunological aspects of homo- and heterologous bone-marrow transplantation in irradiated animals. (J. Cell. Comp. Physiol., 1957, 50, 139).

10 COLE (L.J.), GARVER (R.M.) et KURNICK (J.P.). Lethal graft-versus-host reaction induced in X-irradiated F1 hybrids by parental strain leukocytes. (Transplantation Bull., 1959, 6, 429).

11 BALMER (H.). Bone-marrow transplantation after whole-body irradiation. An experimental study on the rat. (1 vol., Rijswijk, 1963, ed.).

12 BALNER (H.), VRIES (M.J., de) et BEKKUM (D.W., Van). Secondary disease in rat radiation chimeras. (J. Nat. Cancer Inst., 1964, 32, 419).

13 PORTER (K.A.). Immune haemolysis in rabbit radiation chimaeras. (Brit. J. Exper. Path., 1960, 41, 72).

14 PORTER (K.A.).Graft-versus-host reactions in the rabbit. (Brit. J. Cancer, 1960, 14, 66).

15 PORTER (K.A.). Immune hemolysis : a feature of secondary disease and runt disease in the rabbit. (Annals of the N.Y. Acad. Sc., 1960, 87, 391).

16 THOMAS (E.D.), ASHLEY (C.A.), LOCHTE (H.E.), JARETZKI (A.), SAHLER (O.D.) et FERREBEE (J.W.). Homografts of bone-marrow in dogs after lethal total-body irradiation. (Blood, 1959, 14, 720).

17 VRIES (M.J., de), CROUCH (B.G., PUTTEN (L.M., Van) et BEKKUM (D.W., Van). Pathologic changes in irradiated monkeys treated with bone-marrow. (J. Nat. Cancer Inst., 1961, 27, 67).

18 CROUCH (B.G.) PUTTEN (L.M., Van), BEKKUM (D.W., Van) et VRIES (M.J., de Treatment of total-body-X-irradiated monkeys with autologous and homologous bone-marrow. (J. Nat. Cancer Inst., 1961, 27, 53).

19 MATHE (G.) et AMIEL (J.L.). La greffe. Aspects histologiques et cliniques. (1 vol., Paris, 1964, Masson éd.).

20 MATHE (G.). Transfusion et greffe de cellules myéloïdes chez l'Homme. (p. 314 in : Biological problemw of grafting, 1 vol., Oxford, 1959, Blackwell Sc. éd.).

21 MATHE (G.). Secondary syndrome : a stumbling block in the treatment of leukaemia by whole-body irradiation and transfusion of allogenic hematopoietic cells. (p. 191 in : Diagnosis and treatment of acute radiation injury, 1 vol., ~~Paris~~ Genève 1961, O.M.S. éd.).

22 MATHE (G.). Irradiation totale et greffe de moelle osseuse chez l'Homme. (p. 86 in : Cancer leucémie et radiologie, Coll. franco-soviétique, 1 vol., Paris, 1962, Gauthier-Villars éd.).

23 MATHE (G.), AMIEL (J.L.) et SCHWARZENBERG (L.). Treatment of total body irradiation in man. (N.Y. Acad. Sc., 1964, 114, 368).

24 SCHWARZENBERG (L.). Complications des transfusions de leucocytes rappelant le syndrome secondaire. (Colloque du CNRS sur la greffe de cellules hématopoïétiques allogéniques. Paris 1964, 1 vol., Paris 1965, CNRS éd., sous presse).

25 LALANNE (C.M.) et SURMONT (J.). Une installation de télécobalthérapie pour irradiation totale. (Tech. Hosp., 1962, 45, 196).

26 MATHE (G.), AMIEL (J.L.) SCHWARZENBERG (L.) et MERY (A.M.). A method of reducing the incidente of the secondary syndrome in allogenic marrow transplantation. (Blood, 1963, 22, 44).

27 AMIEL (J.L.) et MATHE (G.). A comparison of the sensitivity to storage at 37°C in tyrode solution of immunologically competent cells and of lymphoïd cells. Nature, 1963, 200, 1224).

28 MATHE (G.), AMIEL (J.L.) et SCHWARZENBERG (L.). L'aplasie myélo-lymphoïde de l'irradiation totale. (1 vol., Paris 1965, Gauthier-Villars éd., sous presse).

29 PAPIERNIK (M.), AMIEL (J.L.) et MATHE (G.). Anomalies chromosomiques après irradiation totale chez l'Homme. (C.R. Acad. Sc., 1963, 256, 5232).

30 KUSS (R.), LEGRAIN (M.), MATHE (G.), NEDEY (R.), TUBIANA (M.), LALANNE (C.M.), SCHWARZENBERG (L.), LARRIEU (M.J.), MAISONNET (M.), BASSET (F.) et DELAVEAU (P.). Etude de quatre cas d'irradiation totale par le Cobalt radioactif (à des doses respectives de 250, 400 et 600 rads) préalable à une transplantation rénale allogénique. (Rev. Fr. Et. Clin. Biol., 1962, 7, 1028).

31 JAMMET (H.), MATHE (G.), PENDIC (B.), DUPLAN (J.F.), MAUPIN (B.), LATARJET (R.), KALIC (D.), SCHWARZENBERG (L.), DJUKIC (Z.) et VIGNE (J.). Etude de six cas d'irradiation totale aiguë accidentelle. (Rev. Fr. Et. Clin. Biol., 1959, 4, 210).

32 FALLIERS (C.J.), HALBERSTEIN (S.G.) et BULLNEZ (S.C.). Effect of rubeola, rubella, varicella, an a viral upper respiratory infection upon the severity of childhood asthma : with a note on the role of corticosteroids. (Journal of Allergy) 1961, 32, 69).

33 BENATI (C.) et CAVEZZUTI (G.B.). Su un caso di varicella emorragica ad esito infansto, insorta in patiente leucemico in corso di terapia cortisonica. (Clin. Pediat., 1963, 45, 496).

34 MATHE (G.), AMIEL (J.L.) et DAGUET (G.). Etudes des agglutinines sériques contre un antigène bactérien chez des radiochimères hématologiques immunisées contre l'antigène avant l'irradiation. (Nouv. Rev. Fr. Hematol., 1961, 1, 65).

35 VRIES (M.J., de) et VOS (O.). Delayed mortality of radiation chimera : a pathological and hematological study. (J. Nat. Cancer Inst., 1959, 23, 1403).

36 RODRIGUEZ (A.), MATHE (G.), AMIEL (J.L.) et BERNARD (J.). Etude hématologique du sang périphérique de radiochimères allogéniques et de radiochimères isogéniques. (Nouv. Rev. Fr. Hematol., 1961, 1, 219).

37 MATHE (G.) et AMIEL (J.L.). Aspects histologiques des lédions induites dans les organes hématopoïétiques par l'injection, à des hybrides F1 irradiés, de cellules ganglionnaires d'une lignée parentale. (Rev. Fr. Et. Clin. Biol., 1960, 5, 20).

38 CONGDON (C.C.) et GOODMAN (J.W.) Changes in lymphatic tissues during foreign tissue transplantation. (International symosium on tissue transplantation, 1962, 181,

39 BINET (J.L.) et MATHE (G.). Etude en microscopie optique et électronique des "cellules immunologiquement compétentes" au cours des réactions de greffe. (C.R. Acad. Sc., 1961, 253, 1852).

40 MATHE (G.), ~~JACMET~~ BINET (J.L.), SEMAN (G.), AMIEL (J.L.) et DAGUET (G.). Cellules immunologiquement compétentes. Immunité et tolérance. (p. 359 in : La tolérance acquise et la tolérance naturelle à l'égard des substances antigéniques définies).(Colloque CNRS, 1 vil., Paris 1963, CNRS éd.).

41 CONGDON (C.C.) et KRETCHMAR (A.L.). Increased liver weight in bone marrow chimeras.(Exp. and Molec. Path., 1963, 2, 277).

42 SCHWARZMAN (V.) BERTHAUX (N.) et LAPEYRAQUE (F.). Etudes de certaines enzymes au cours du syndrome secondaire qui complique la greffe de cellules hématopoïétiques allogéniques. (In : Colloque du CNRS, sous presse).

43 KRETCHMAR (A.L.) et CONGDON (C.C.). The levels of free aspartic acid, glycine and serine in tissues of bone-marrow chimeras. (Transplantation, 1963, 1, 298).

44 KRETCHMAR (A.L.) et CONGDON (C.C.) Biochemical changes and increased liver weight in bone marrow chimera.. (Am. J. Physiol.), 1961, 200, 102).

45 KRETCHMAR (A.L.) et CONGDON (C.C.). Le problème métabolique dans la maladie secondaire.(Colloque CNRS sur la greffe de cellules hématopoïétiques allogéniques, Paris 1964, à paraître.

46 NORDMANN (R.), ARNAUD (M.) et LAPEYRAQUE (F.). Etude de certains métaboliques au cours du syndrome secondaire qui complique la greffe de cellules hématopoïétiques allogéniques. (Colloque CNRS sur la greffe de cellules hématopoïétiques allogéniques, Paris 1964, à paraître).

47 THOMAS (E.D., HERMAN (E.C.), GREENOUGH (W.B.), HAGER (E.B.), CANNON (J.H.), SAHLER (O.D.) et FERREBEE (J.W.). Irradiation and marrow infusion in leukemia. Observations in 5 patients with acute leukemia treated by whole-body exposure of 1400 to 2000 rads and infusion of marrow. (A. M. A. Arch. Int. Med., 1961, 107, 829).

48 BARRA (D.J.). Nuestras experiencias en las transfusiones de medula osea. (Rev. Hematol. Hemot., 1962, 2, 116).

49 BEKKUM (D.W., Van), VOS (O.) et WEYZEN (W.W.H.). The pathogenesis of the secondary disease after foreign bone-marrow transplantation in X irradiated mice. (J. Nat. Cancer Inst., 1959, 23, 75).

50 DENKO (J.D.), SIMMONS (E.L.) et WISLER (R.W.). The histopathology of delayed death in irradiated mice treated with homologous cells. (Radiation research, 1959, 11, 557).

51 MATHE (G.) et AMIEL (J.L.). Physiopathologie et contrôle du syndrome secondaire qui complique la greffe de cellules hématopoïétiques allogéniques. (Rev. Fr. Et. Clin. Biol., 1963, 8, 537).

52 KURNICK (N.B.), MONTANO (A.), GERDES (J.C.) et FEDER (B.H.). Preliminary observations on the treatment of post-irradiation hematopoietic depression in man by infusion of stored autogenous bone-marrow. (Ann. Int. Med., 1958, 49, 973).

53 KURNICK (N.B.), FEDER (B.H.), MONTANO (A.), GERDES (J.C.) et NAKAMURA (R.). Some observations on the treatment of postirradiation hematopoietic depression in man by the infusion of stored autogenous bone-marrow. (Ann. Int. Med., 1959, 51, 1204).

54 MACGOVERN (J.J.J.), RUSSEL (P.S.), ATKINE (L.) et WEBSTER (E.W.). Treatment of terminal leukaemia relapse by total body irradiation and intravenous infusion of stored autologous bone-marrow. (New Engl. J. Med. 1959, 260, 675).

55 ATKINSON (J.B.), MAHONEY (J.F.), SCHWARTZ (I.R.) et HESCH (J.A.). Therapy of acute leukaemia by whole-body irradiation and bone-marrow transplantation from an identical twin. (Blood, 1959, 14, 228).

56 THOMAS (E.D.), LOCHTE (H.L.), CANNON (J.H.), SAHLER (O.D.) et FERREBEE (J.W.). Supralethal whole-body irradiation and isologous marrow transplantation. (J. Clin. Invest., 1959, 38, 1709).

57 MATHE (G.), et BERNARD (J). Essai de traitement de la leucémie L.1210 par l'irradiation X suivie de transfusion de cellules hématopoïétiques normales (isologues ou homologues, myéloïdes ou lymphoïdes) adultes ou embryonnaires. ~~AMIEL (J.L.), SCHWARZENBERG (L.) et MERY (A.M.). A method of reducing the incidence of the secondary syndrome in allogenic marrow transplantation. (Blood, 1963, 22, 44).~~ Rev. Fr. Et. Clin et Biol., 1959, 4, 441).

58 PUTTEN (L.M., Van). Bone-marrow transplantation in Rhesus monkey. -In : Bone marrow therapy and protection in irradiated primates. TNO, Rijswijk, 1962).

59 BROCADES-ZAALBERG (O.). La moelle osseuse des radio-chimères : son pouvoir de restaurer le tissu lymphoïde isogénique irradié. (Colloque CNRS sur la greffe des cellules hématopoïétiques allogéniques, Paris 1964).

60 STASTNY (P.), STEMBRIDGE (V.A.) et ZIFF (M.). Homologous disease in the adult rat, a model for auto-immune disease. (J. Exp. Med., 1963, 118, 635).

61 SCHWARZMAN (V.). L'hépatite chronique. (Rev. Fr. Et. Clin. Biol., 1965, sous presse).

62 MILLER (D.G.). Les désordres immunologiques au cours des leucémies et des hématosarcomes. (Rev. Fr. Et. Clin. Biol., 1962, 7, 1112).

63 MATHE (G.) et SERAN (G.). Aspects histologiques et cytologiques des leucémies et hématosarcomes. (1 vol., Paris 1963, Maloine éd.).

64 BERGER (M.) et DELARUE (J.). Le syndrome secondaire représente-t-il un modèle d'étude des maladies diverses auto-immunes ? (In : Colloque du CNRS sur la greffe des cellules hématopoïétiques allogéniques, 1965, sous presse).

65 VRIES (M.J., de) et VOS (O.). Treatment of mouse lymphosarcoma by total body irradiation and by injection of bone marrow and lymph node cells. (J. Nat. Cancer Inst., 1958, 21, 1117).

66 MATHE (G.), AMIEL (J.L.), et NIEMETZ (J.). Greffe de moelle osseuse après irradiation totale chez des souris leucémiques suivie de l'administration d'un antimitotique pour réduire la fréquence du syndrome secondaire et ajouter à l'effet antileucémique. (C.R. Acad. Sc., 1962, 254, 3603).

67 WOODRUFF (M.F.A.), SYMES (M.O.) et ANDERSON (N.F.). The effect of intraperitoneal injection of thoracic duct lymphocytes from normal and immunized rats in mice inoculated with the Landschutz ascites tumor. (Brit. J. Cancer, 1963, 17, 482).

68 MATHE (G.) et BERNARD (J.). Essai de traitement par l'irradiation X suivie de l'administration de cellules médullaires homologues, de souris AK atteintes de leucémie spontanée très avancée. (Bull. Cancer, 1958, 45, 289).

69 MATHE (G.), AMIEL (J.L.) et BERNARD (J.). Traitement de souris AKR à l'âge de 6 mois par irradiation totale suivie de transfusion de cellules hématopoïétiques. Incidences respectives de la leucémie et du syndrome secondaire. (Bull. Cancer, 1960, 47, 331).

70 MATHE (G.), AMIEL (J.L.) et FRIEND (C.). Essai de traitement de la leucémie de C. Friend par la greffe de cellules hématopoïétiques de donneurs vaccinés contre le virus. (Bull. Cancer, 1963, 49, 416).

71 MATHE (G.) et AMIEL (J.L.). Réduction de la concentration plasmatique du virus leucémigène de Charlotte Friend par immunothérapie adoptive (greffe de moelle osseuse allogénique).(C.R. Acad. Sc., 1964, sous p presse).

72 AMIEL (J.L.), TENENBAUM (R.), MERY (AM.), MATSUKURA (M.) et MATHE (G.). Protection des animaux irradiés par la moelle osseuse allogénique selon le ombre de cellules. (Rev. Fr. Et. Clin. Biol., 1962, 7, 970).

73 GROSS (L.). Oncogenic viruses. (1 vol., Pergamon press, N.Y., 1961).

74 FRIEND (C.). Cell-free transmission in adult Swiss mice of disease having the character of a leukaemia. (J. Exp. Med., 1957, 105, 307).

75 FREIREICH (E.J.), LEVIN (R.M.), MHANG (J.), CARBONE (P.P.), BRONSON (..) et MORSE (E.E.). The function and fate of transfused leukocytes from donors with myelocytic leukemia in leukopenic patients. (Ann. N.Y. Acad. Sc., 1964, 113, 1081).

76 FREIREICH (E.J.), LEVIN (R.H.), MELAND (C.), SCHMIDT (P.J.) et FREI (E.). III/ Bone marrow homografts following homologous leukocytes, transfusion in patients with acute leukemia. (Colloque CNRS sur la greffe de cellules hématopoïétiques allogéniques, Paris 1964).

77 UPHOFF (D.E.). Alteration of homograft reaction by amethopterin in lethally irradiated mice treated with homologous marrow. (Proc. Soc. Exp. Biol. Med., 1956, 99, 651).

78 THOMAS (E.D.), COLLINS (J.A.), MERIAN (L.C.) et FERREBEE (J.W.). Marrow transplantation in lethally irradiated dogs given methotrexate. (Blood, 1962, 19, 217).

79 LOCHTE (H.L.Jr.), LEVY (A.S.), GUENTHER (D.M.), THOMAS (E.D.) et FERREBEE (J.W.). Prevention of delayed foreign marrow reaction in lethally irradiated mice by early administration of methotrexate. (Nature, 1962, 196, 1110).

80 GILLETTE (R.W.), FINDLEY (A.) et CONWAY (H?). Effect on tumor homograft/treating host with antiproteolytic enzyme compounds. (Proc. Soc. Exp. Biol. Med., 1963, 112, 964).

81 SCHWARZENBERG (L.), MIEL (J.L.), TENENBAUM (J.) et MATHE (G.). Effets de la conservation à -70° C sur les pouvoirs myélo-restaurateur et inducteur de syndromes secondaires de la moelle osseuse allogénique. (Rev. Fr. Et. Biol. Clin., 1963, 8, 785).

83 COLOMBANI (J.), DAUSSET (J.) et FRAUX (G.). Homogreffe de peau chez l'Homme en relation avec les iso-antigènes leucocytaires. (Nouv. Rev. Fr. Hematol., 1963, 3, 499).

84 MATHE (G.). et AMIEL (J.L.). Haematological approach to modern grafting problem. (Brit. Med. J., 1964, 2, 527).

84 MATSUKURA (M.), MERY (A.M.), AMIEL (J.L.) et MATHE (G.). Investigation on a test of histo-compatibility for allogenic grafts. II. A study on rabbits. (Transplantation, 1963, 1, 61);

85 BRENT (L.) et MEDAWAR (P.B.). Tissue transplantation. A new approach to the "typing" problem. (Brit. Med. J., 1963, 2, 269).

86 BREZIN (C.), MATSUKURA (M.), MERY (A.M.) et SORIEUL (J.). Le choix du donneur. (In : Colloque CNRS sur la greffe des cellules hématopoïétiques allogéniques, Paris 1964, 1 vol. Paris 1965, CNRS éd.).

87 BACH (F.) et HIRSCHORN (K.). Lymphocyte interaction. A potential histocompatibility test. (Science, 1964, 143, 813).

88 MATHE (G.), AMIEL (J.L.), MATSUKURA (M.) et MERY (A.M.). Restauration hématopoïétique de souris irradiées, par greffe de moelle osseuse allogénique de plusieurs donneurs de diverses lignées. (C.R. Acad. Sc., 1962, 255, 3840).

89 [illegible] (G.), [illegible] (J.L.), [illegible] (M.) et [illegible] (J.M.). Restauration of the hematopoietic function in the irradiated mouse, with use of allogenic bone-marrow grafts from several donors of different strains. (Brit. J. Haematol., 1964, 10, 257).

TABLEAU XIV

TRANSFUSIONS DE LEUCOCYTES DU DONNEUR TOLERE

DATES	32.10⁶ ↓ 22.10⁶ ↓ 15.10.63	28.10⁶ ↓ 49.10⁶ ↓ 8.11.63	27.11.63	10.12.63	6.1.64	29.1.64
BILIRUBINEMIE (mg/litre)	4,8	11	42	80,5		6,3
REACTION AU THYMOL (unités Vernes)	8	30	56	70	37	19
REACTION DE HANGER	-	++	++	++		-
CHOLESTEROLEMIE (g/litre)	1,66	2,34	3,36	3,37	2,32	1,56
GLOBULINES (g/litre)	11		18	18	16,9	11
TEMPS DE QUICK %		100	75	93	85	
PROTHROMBINE (facteur II) %		90	64	69	71	
PROACCELERINE (facteur V) %		170	200	156	140	
PROCONVERTINE (facteur VII) % et Facteur Stuart Prower (X)		90	75	95	90	

~~TABLEAU XII~~

TAUX SERIQUES DE DIVERSES ENZYMES CHEZ LE PATIENT B.B.

DATES	L.D.H. (U de Wroblewski)	M.D.H. (U de Wroblewski)	G.O.T. (U Frankel ml/min)	G.P.T. (U Frankel ml/min)	ALDOLASE (U Meyerhof)	O.C.T. (µmols NH3 formés)
22.4.63	210	115	12	6		
13.5.63	360	90	55	34	0,25	0,33
20.5.63	400	76	10	46	0,24	1,21
29.5.63	600	113	310	92	0,75	2,10
13.6.63	550	115	220	73	0,35	1,4
14.6.63	340	152	164	38	0,48	0,69
18.6.63	295		38	46	0,07	
1.10.63	195	95	6	10	0,29	
15.10.63	145	185	12	20	0,30	
22.10.63	200	105	46	170	0,96	
18.11.63	200	195	146	410	1,44	2,85
10.12.63	245	85	275	650	1,22	1,42

Pour la LDH (Lacticodeshydrogénase), la ~~IDH (Isocitriodeshydrogénase)~~, et la MDH (Malicodeshydrogénase), les résultats sont exprimés en unités spectrophotométriques dites de Wroblewski et sont rapportés au ml de sérum et à la minute. Pour les deux transaminases, GOT et GPT, les résultats sont exprimés en unités FRANKEL et rapportés là encore au ml de sérum / minute. Pour l'Aldolase les résultats sont exprimés en unités MEYERHOF. Pour l'OCT (Ornithine-Carbamyl-Transferase), les résultats sont exprimés en micromoles d'N-NH_3 formés par ml de sérum par 24 heures à 40°.